

УДК 616.15-005

КРИОПРЕЦИПИТАТАФЕРЕЗ С ТРАНСФУЗИЕЙ УЛЬТРАФИОЛЕТОМ ОБЛУЧЕННОЙ АУТОЭРИТРОЦИТАРНОЙ МАССЫ В ДИФФЕРЕНЦИРОВКЕ МОРФОЛОГИЧЕСКОЙ СТРУКТУРЫ ЭРИТРОЦИТОВ

И.В. Федосейкин

Мордовский государственный университет, г. Саранск

Криопреципитатаферез с трансфузией облученной ультрафиолетовыми лучами аутоэритроцитарной массы ведет к фотодифференцировке мембран эритроцитов, положительно влияя на их морфофункциональное состояние, уменьшая количество структурно несостоятельных клеток и увеличивая их резистентность к эндотоксинам. По функциональным и клиническим показателям комбинированная эфферентно-квантовая операция значительно превосходит традиционное лечение по степени и глубине коррекции гомеостаза, что находит отражение в концепциях о приоритете плазмосохраняющих и фотомодификационных трансфузиологических операций.

Ключевые слова: криопреципитатаферез, фотомодификация аутоэритроцитомассы.

Введение. Сочетание эфферентного метода, позволяющего в большей степени удалять из кровеносного русла токсины различного происхождения, с фотомодификационными, выполняющими в основном функцию стимуляции биоактивных веществ, представляется наиболее удачным [1, 3]. Преимуществом криопреципитатафереза (КПА) является сохранение собственной плазмы больного, а изолированное облучение форменных элементов решает проблему с экстракорпоральной стимуляцией защитных сил организма [3].

Трансфузия фотомодифицированной аутоэритроцитомассы в клинике основывалась на усилении процессов фотоизомеризации эритроцитов при их изолированном облучении, что приводит к изменениям примембранного слоя клеток и влечет за собой, с одной стороны, положительные сдвиги в функциональном состоянии эритроцитов, с другой – поступление в кровеносное русло веществ, обладающих биологической активностью (гистамин, биогенные амины, гистидин, ацетилхолин) [2].

Лечебное действие фотомодифицированной аутоэритроцитомассы является следствием образования веществ в оптимальных концен-

трациях, которое не может быть воспроизведено с помощью лекарственных препаратов.

Цель исследования. Изучить влияние криопреципитатафереза с трансфузией облученной ультрафиолетовыми лучами аутоэритроцитарной массы на морфологическую структуру мембран эритроцитов.

Материалы и методы. Проведено 69 операций КПА с аутотрансфузией ультрафиолетом облученной аутоэритроцитарной массы (АУФОЭМ), полученной в результате гравитационного разделения компонентов крови у 21 больного острыми гнойными абсцессами легких.

Анализ динамики изменений морфологического состава периферической крови проведен у 21 больного острыми гнойными абсцессами легких, в комплексном лечении которых применяли КПА+АУФОЭМ. Полученные данные сравнивали с результатами исследования аналогичных параметров у 25 пациентов, в отношении которых применялся КПА, и 26 – с традиционным лечением.

Результаты и обсуждение. В опытах *in vitro* установлено: облучение изолированных эритроцитов, в отличие от фотомодификации цельной крови, ведет к более выраженной их дифференцировке. J. Cook, E. Marchall ука-

зывали на фотогемолиз при ультрафиолетовом облучении (УФО) отмытых эритроцитов. Аprobация этого эффекта в нашей лаборатории подтвердила данный факт, но лишь при использовании сверхбольших доз УФО. С увеличением количества плазмы, в которой находились эритроциты, явления фотогемолиза уменьшались, а при терапевтических дозах УФО (239–365 нм) гемолиз эритроцитов не наблюдался даже в отмытых пробах.

Применению АУФОЭМ у больных гнойно-воспалительными заболеваниями предшествовало изучение безопасности данного метода в свете реакции фотогемолиза эритроцитов при их изолированном облучении, а также возможности многократного использова-

ния данного метода у одного больного. На эту идею нас натолкнули существенные различия в изолированном и неизолированном облучении эритроцитов *in vitro*.

При электронно-микроскопическом исследовании тонких и ультратонких срезов эритроцитов после изолированного облучения определялась тенденция к увеличению количества дискоцитов и уменьшению числа эхиноцитов и сфероцитов. Данные изменения не происходили и/или были менее выражены при облучении цельной крови. Также при изолированном облучении наблюдалась стабилизация цитоплазматической мембраны, и содержимое эритроцитов становилось более гомогенным (рис. 1).

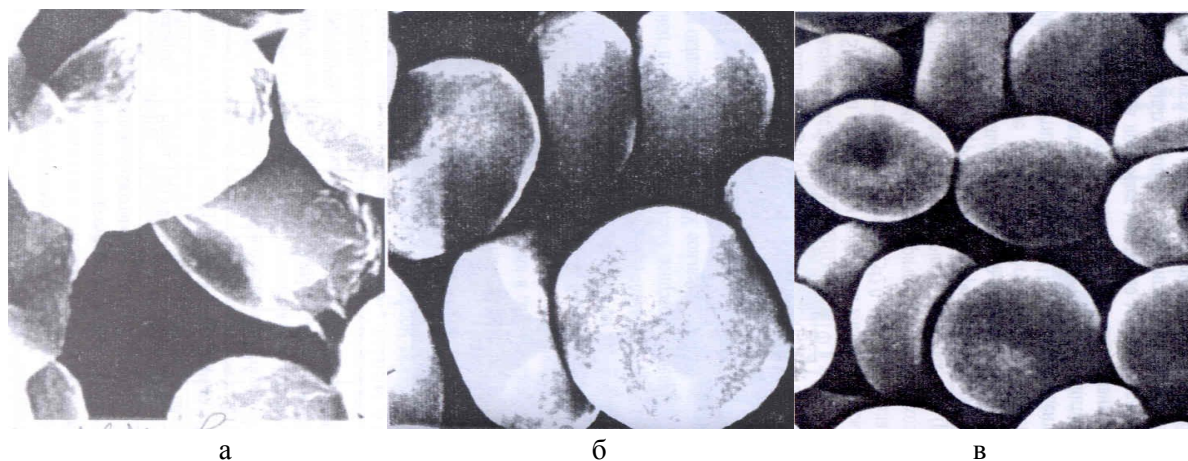


Рис. 1. Электронограмма эритроцитов больного острым гнойным абсцессом легкого: *а* – при поступлении; *б* – после облучения цельной крови; *в* – после АУФОЭМ

Изолированное облучение с последующей трансфузией эритроцитов вело к уменьшению их структурной несостоятельности. В эритрограмме при поступлении больных в стационар (с гемолизирующим агентом – соляной кислотой) преобладали популяции эритроцитов с низкой резистентностью.

В то же время в крови больных после курса КПА+АУФОЭМ возрастало количество высокостойких и среднестойких форм эритроцитов. Увеличение резистентности эритроцитов при АУФОЭМ связано с микроструктурной фотодифференцировкой их мембраны. Если при поступлении в стационар у

больного определялось повышенное количество деформированных эритроцитов (в сравнении с донорами), то после КПА+АУФОЭМ происходило их уменьшение в 2,4 раза ($p < 0,01$), вплоть до достижения нормальных величин (табл. 1). После проведения сеансов КПА+АУФОЭМ гемолиза эритроцитов не наблюдалось.

После завершения курса ГКПА+АУФОЭМ количество гемоглобина достоверно возрастало на 22,1 %, после КПА – на 22,4 %, в группе с традиционным лечением – на 17,0 % (табл. 2).

Таблица 1

Эритрограмма больных в исследуемых группах

Эритроциты		Традиционное лечение	КПА	КПА+ АУФОЭМ	Доноры
Высокостойкие, %	ПП	21,7±2,4	20,9±2,7	21,1±2,0	20–30
	ПЛ	23,1±3,2*	24,2±3,1*	34,9±2,6**	
Среднестойкие, %	ПП	42,4±3,1	41,8±3,5	42,9±3,4	40–55
	ПЛ	44,7±3,8*	46,1±4,1*	53,6±3,7**	
Пониженностойкие, %	ПП	35,9±3,6	37,3±4,1	36,0±2,4	20–35
	ПЛ	32,2±3,0*	29,7±2,9*	11,5±1,2**	

Примечание. * – достоверное изменение показателя в группах, ** – достоверное изменение показателя относительно группы сравнения. ПП – при поступлении, ПЛ – после лечения.

Таблица 2

Динамика содержания гемоглобина у больных в исследуемых группах, г/л

Метод лечения	До лечения	После лечения
Традиционное лечение, n=26	104,4±6,9	122,1±5,8*
КПА, n=25	103,8±7,2	127,0±6,1*
КПА+АУФОЭМ, n=21	102,9±6,8	130,1±6,2*

Примечание. * – достоверное изменение показателя в группах.

Сеансы КПА с АУФОЭМ улучшают аппетит и общее самочувствие больных, усиливают отток отделяемого из полости абсцесса, уменьшают боли, снижают температуру тела.

Выводы:

1. Мембранотропные эффекты под действием ультрафиолетового облучения качественно реализуются при изолированном облучении эритроцитов. Увеличение резистентности эритроцитов связано с микроструктурной фотодифференцировкой их мембраны.

2. Изолированное облучение эритроцитов привело к увеличению количества дискоцитов и уменьшению числа эхиноцитов и

сфероцитов, а также к возрастанию количества высокостойких и среднестойких форм.

1. *Белых В. И.* Использование экстракорпоральных методов (плазмаферез, аферез-псорален-ультрафиолетовая терапия) в лечении иммунных заболеваний : автореф. дис. ... д-ра мед. наук. Барнаул, 2001. 37 с.

2. *Векслер Н. Ю.* Многообразие методов эфферентной терапии, что выбрать? // *Общ. реаниматология.* 2006. Т. 2, № 4/1. С. 68–70.

3. *Дуткевич И. Г., Марченко А. В.* Фотогемотерапия – итоги и перспективы // *Эндогенные интоксикации.* СПб., 1994. С. 163–168.

**CRYOPRECIPITATOPHERESIS WITH TRANSFUSION
OF ULTRAVIOLET-TREATED AUTOERYTHROCYTIC MASS
TO DIFFERENTIATION MORPHOLOGICAL
STRUCTURALLY ERYTHROCYTE**

I.V. Fedoseikin

Mordovian State University

Cryoprecipitopheresis with transfusion of ultraviolet-treated autoerythrocytic mass leads to photodifferentiation of erithrocyte membranes, providing a favourable effect on their morphofunctional state, reducing the number of structurally-flawed cells and increasing their resistance to endotoxins. By its functional and clinical indices this combined efferent-quantum technique significantly suprases the standard therapy by the degree and depth of homeostasis correction, which is consistent with the conceptions on priority of plasma-protecting and photo-modifying transfusion techniques.

Keywords: cryoprecipitopheresis, ultraviolet-treated autoerythrocytic mass.