

УДК 616.12-009.72:616.127-005.8
DOI 10.23648/UMBJ.2017.27.7073

ОЦЕНКА ЭФФЕКТИВНОСТИ ЧРЕСКОЖНЫХ КОРОНАРНЫХ ВМЕШАТЕЛЬСТВ У ПАЦИЕНТОВ ДО 40 ЛЕТ С ИШЕМИЧЕСКОЙ БОЛЕЗНЬЮ СЕРДЦА

А.Л. Чарышкин, Л.В. Матвеева, А.Н. Юдин

ФГБОУ ВО «Ульяновский государственный университет», г. Ульяновск, Россия

e-mail: charyshkin@yandex.ru

Цель. Оценка результатов чрескожных коронарных вмешательств (ЧКВ) у пациентов до 40 лет с ишемической болезнью сердца (ИБС).

Материалы и методы. ЧКВ с имплантацией 63 стентов проведены у 57 пациентов до 40 лет с ИБС в период с 2012 по 2016 г. ЧКВ выполнялись трансфеморальным и трансрадиальным доступами через гайд-катетер 5 или 6 Fr.

Результаты. Технический успех составил 98,0 %, ангиографический успех – 97 %. Полная реваскуляризация миокарда достигнута у 45 (79 %) пациентов, неполная – у 12 (21 %), учитывая сочетанное поражение коронарного русла. У пациентов отмечалось улучшение сократительной способности левого желудочка на госпитальном этапе с увеличением фракции выброса в среднем с $54,3 \pm 7,9$ до $58,6 \pm 6,4$ %.

Гладкий послеоперационный период наблюдался у 51 (89,5 %) больного, осложненный – у 6 (10,5 %).

В сроки до 4 лет после стентирования коронарных артерий в группе больных со стабильной стенокардией повторно госпитализированы 5 %, в группе с острым коронарным синдромом – 15 %.

Заключение. Необходимо совершенствовать диагностику ИБС у лиц молодого возраста. ЧКВ с имплантацией стентов с лекарственным антипролиферативным покрытием являются эффективным и достаточно безопасным методом лечения больных с ИБС. Применение ЧКВ на ранних стадиях ИБС улучшает ближайшие и отдаленные результаты лечения.

Ключевые слова: ишемическая болезнь сердца, чрескожные коронарные вмешательства, имплантация стентов, послеоперационные осложнения.

Введение. По статистическим данным, в современном мире отмечается увеличение количества больных ишемической болезнью сердца (ИБС) на 60–65,5 %, при этом возрастает количество госпитализированных пациентов с острым коронарным синдромом (ОКС) в возрасте 30–40 лет и старше 65–70 лет [1–5]. Больные в возрасте до 40 лет составляют 0,4–12 % общей популяции больных ОКС и образуют автономную категорию больных, отличающихся от пациентов старше 40 лет полиморфным генезом острого инфаркта миокарда (ИМ), более агрессивным клиническим течением заболевания, спецификой архитектоники поражения коронарных артерий (КА) и спектром предикторов риска [3, 4, 6–8].

У пациентов до 40 лет реваскуляризация миокарда должна быть направлена на обеспечение социальной реабилитации и продолжительного активного образа жизни [4, 9–12].

Цель исследования. Оценка результатов чрескожных коронарных вмешательств у пациентов до 40 лет с ишемической болезнью сердца.

Материалы и методы. Проведена оценка результатов чрескожных коронарных вмешательств (ЧКВ) с имплантацией 63 стентов у 57 пациентов (89 % мужчин, 11 % женщин) с ИБС до 40 лет, выполненных в ОКБ г. Ульяновска за период с 2012 по 2016 г. Средний возраст больных – $37,0 \pm 0,4$ года. Продолжительность ИБС в среднем составила $3,0 \pm 0,5$ года. У большинства пациентов (67 %) диагностирована стенокардия напряжения II функционального класса (ФК), у 30 % – III ФК, у 3 % – IV ФК.

Доминирующими предикторами риска ИБС в нашем исследовании явились: ИМ в анамнезе – у 5,3 % больных, активное курение – у 89,5 %, избыточный вес и ожирение –

у 83 и 5 % пациентов соответственно, семейный анамнез ИБС – у 84,2 %. Фракция выброса левого желудочка (ЛЖ) ≤ 35 –40 % выявлена у 3,5 % больных, дисфункция митрального клапана – у 26,3 %, артериальная гипертензия – у 93 %, диабет – у 8,8 %, аневризма ЛЖ – у 3 %. Поражение одной КА верифицировано у 79 % больных, двух и более КА – у 17 и 4 % соответственно, стеноз ствола левой

КА – у 1 (1,8 %) пациента. Сочетанное поражение правой КА отмечено у 5,3 % больных.

ЧКВ выполняли трансфеморальным и трансрадиальным доступами через гайд-катетер 5 или 6 Fr. Под местной анестезией пунктировали бедренную (или лучевую) артерию. В просвет сосуда через интродьюсер проводили проводник (рис. 1), а по нему – коронарный катетер (рис. 2).



Рис. 1. Коронарный проводник




Рис. 2. Коронарный катетер

Интервенционные вмешательства проводили на ангиографическом комплексе Axiom Artis (Siemens) или Allura Xper FD-20 (Philips). Под рентген-контролем систему «проводник-катетер» позиционировали в

устье левой КА. После введения рентгенконтрастного вещества производили серию снимков в необходимых проекциях и выявляли стеноз или окклюзию в коронарных артериях (рис. 3, 4).

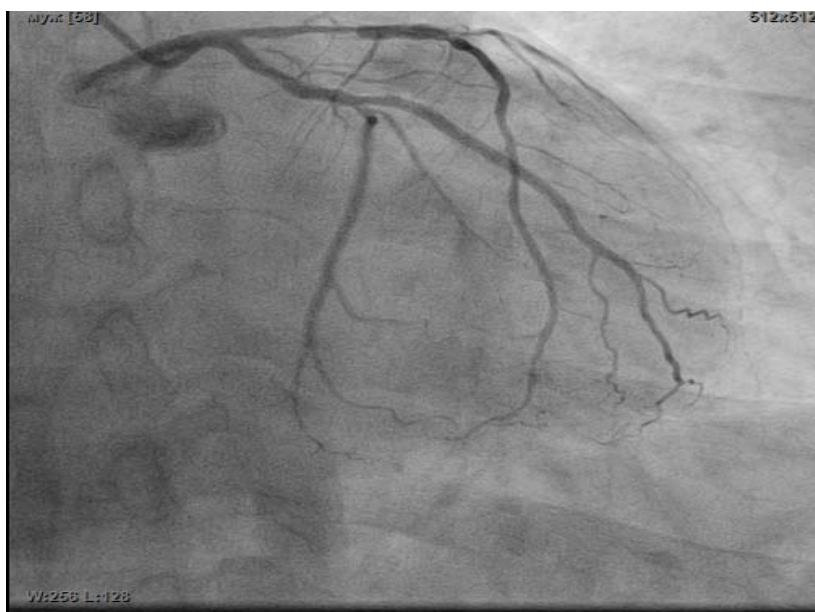


Рис. 3. Стеноз проксимальной трети передней межжелудочковой ветви (ПМЖВ)

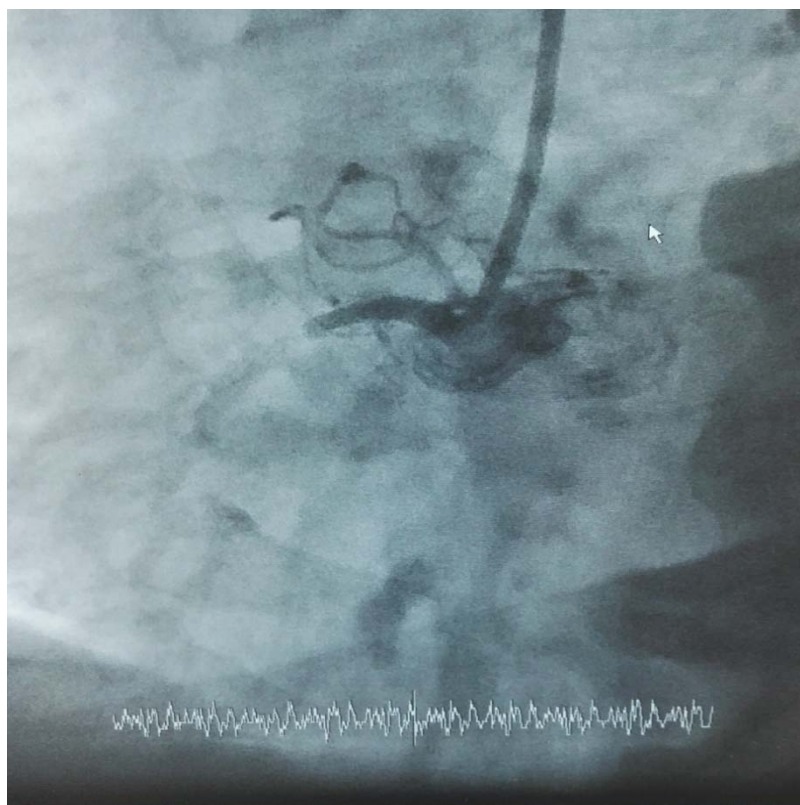


Рис. 4. Окклюзия правой КА

После замены катетера контрастировали правую КА. По завершении исследования диагностические инструменты удаляли из просвета сосуда. Далее проводниковый катетер 6 или 7 Fr позиционировали в устье ко-

ронарной артерии. Коронарный проводник 0,14 дюйма проводили за зону стеноза артерии. По проводнику в области стеноза КА позиционировали коронарный стент (рис. 5, 6).

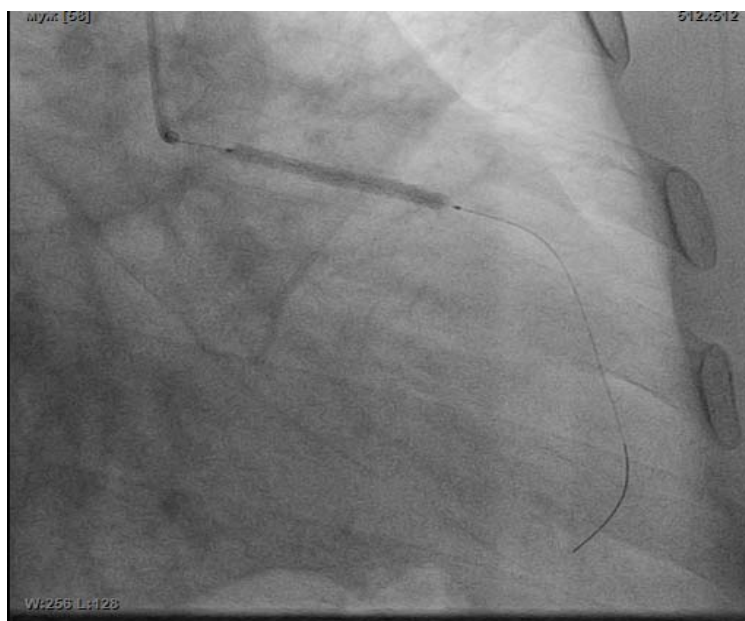


Рис. 5. Проводник проведен в дистальные отделы ПМЖВ.
Позиционирование стента в области стеноза

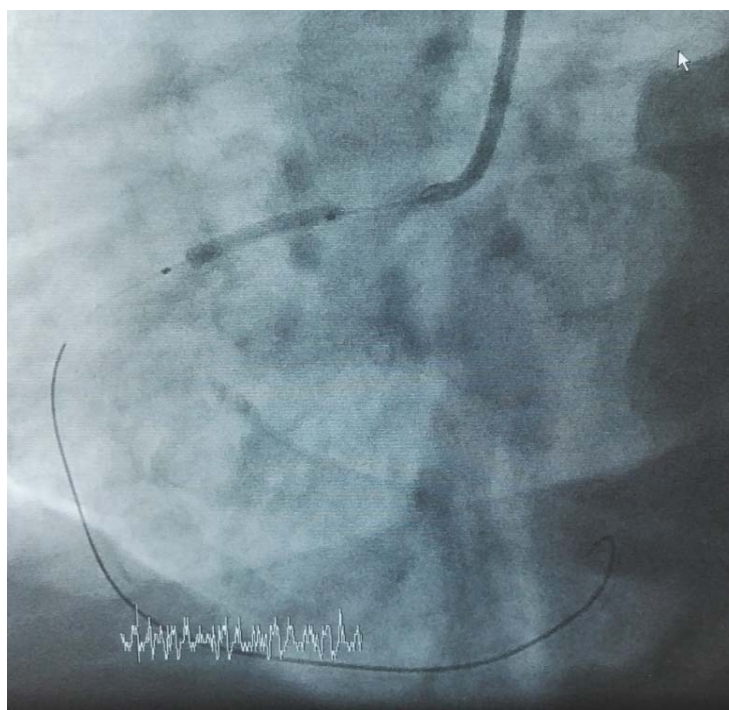


Рис. 6. Проводник проведен в дистальные отделы правой КА.
Позиционирование стента в области стеноза

Имплантацию стента проводили под давлением от 10 до 18 атм в зависимости от ригидности атеросклеротической бляшки (рис. 7, 8).

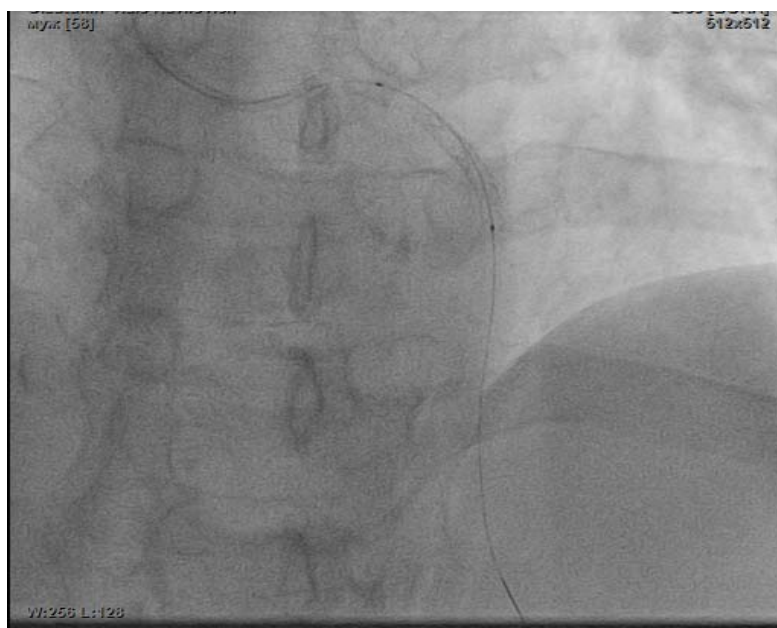

Рис. 7. Имплантированный стент в проксимальную треть ПМЖВ



Рис. 8. Вид баллонорасширяемого стента в раскрытом виде

Если после контрольной коронарографии выявлялся остаточный стеноз, проводили постдилатацию баллонами высокого давления. Выполняли контрольную коронарографию,

которой подтверждалось полное раскрытие коронарного стента (рис. 9, 10). Проводили извлечение инструментов. Место пункции прижимали на некоторое время давящей повязкой.

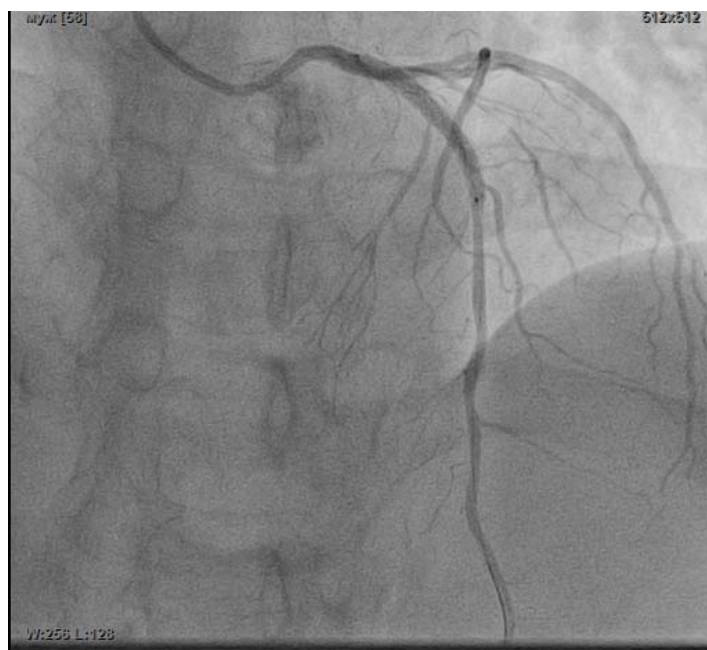

Рис. 9. Контрольная коронарография: полное раскрытие коронарного стента в ПМЖВ

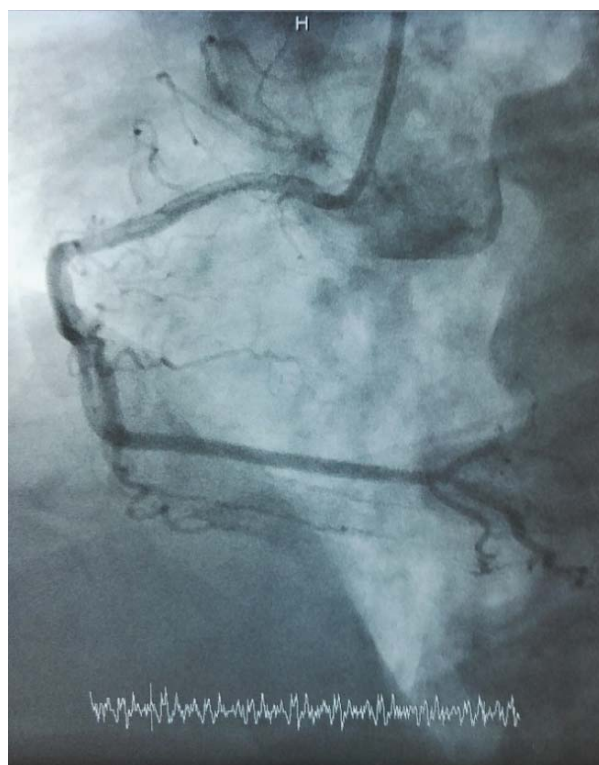


Рис. 10. Контрольная коронарография: правая КА полностью проходима, полное раскрытие коронарного стента в правой КА

В плановом порядке ЧКВ выполнено у 19 % пациентов, в экстренном – у 81 %. Имплантация стента в одну коронарную артерию

проведена 93 % больных, в две – 7 %. При контрольной коронарографии выявлен хороший ангиографический результат (рис. 11).

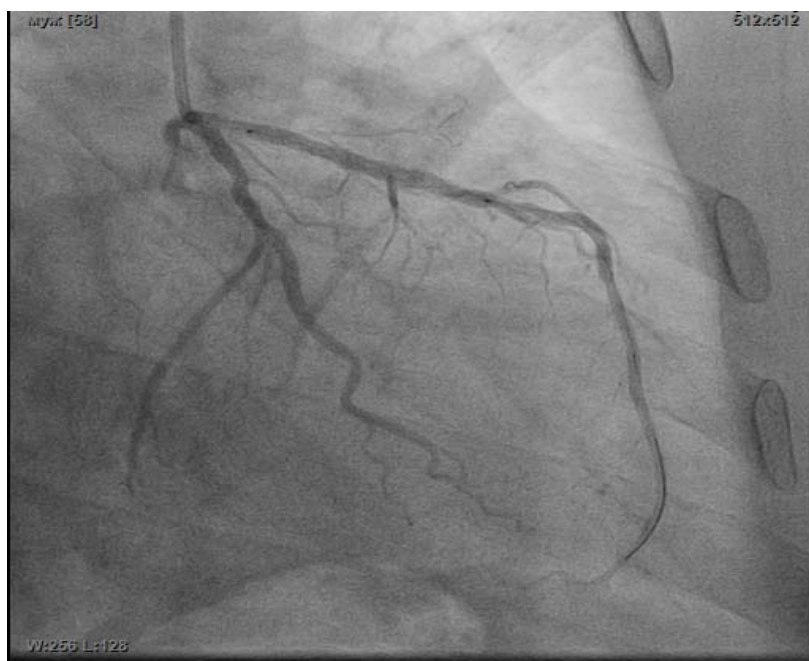


Рис. 11. Контрольная коронарография:
полное раскрытие коронарного стента в ПМЖВ

Статистическая обработка проведена с применением программы Excel. Цифровые данные обработаны методом вариационной статистики. Для оценки разницы вариационных рядов использован *t*-критерий Стьюдента.

Результаты и обсуждение. В сроки до 24 ч после госпитализации оперированы 32 (56 %) пациента. Технический успех составил 98,0 %, ангиографический успех – 97 %. Полная реваскуляризация миокарда достигнута у 45 (79 %) пациентов, неполная – у 12 (21%) пациентов, учитывая сочетанное поражение коронарного русла. После эффективного ЧКВ у пациентов отмечалось улучшение сократительной способности левого желудочка на госпитальном этапе с увеличением фракции выброса в среднем с $54,3 \pm 7,9$ до $58,6 \pm 6,4$ %.

Гладкий послеоперационный период наблюдался у 51 (89,5 %) больного, осложненный – у 6 (10,5 %). Частота больших кардиальных осложнений в госпитальном периоде составила 7 %. Случаев летальных исходов не было. Частота повторных процедур реваскуляризации в течение двух лет наблюдения составила 2 %.

Структура осложнений была следующая: синдром малого сердечного выброса –

у 3 (5,3 %) больных, периоперационный ИМ (с подъемом уровня тропонина I до 158 нг/дл) – у 1 (1,8 %), аневризма общей бедренной артерии в месте пункции – у 2 (3,5 %). Длительность пребывания в реанимации составила в среднем $2, \pm 0,1$ сут. Госпитальной и 30-дневной летальности не отмечено.

Осложненное течение ИБС у пациентов в нашем исследовании обусловлено их несвоевременным обращением с ОКС в кардиохирургические клиники. Количество впервые госпитализированных больных по поводу стабильной стенокардии составило 30 %, по поводу ОКС – 70 %, при этом у 5,3 % данных больных в анамнезе выявлен ИМ.

В сроки до 4 лет после стентирования коронарных артерий в группе больных со стабильной стенокардией повторно госпитализированы 5 %, в группе с ОКС – 15 %.

По данным литературы и нашего исследования, резкое увеличение частоты встречаемости ИБС у лиц молодого возраста представляет собой не только медицинскую, но и экономическую проблему для страны [5–9]. ИБС у людей молодого возраста сопровождается временной или полной инвалидизацией, что обуславливает экономические потери [5–9].

Заключение. Необходимо совершенствовать диагностику ИБС у лиц молодого возраста. ЧКВ с имплантацией стентов с лекарственным антипролиферативным покрытием явля-

ются эффективным и достаточно безопасным методом лечения больных с ИБС. Применение ЧКВ на ранних стадиях ИБС улучшает ближайшие и отдаленные результаты лечения.

Литература

1. Алишбаева М.М., Виципанов С.А., Виципанов А.С., Никифорова М.А. Хирургическое лечение молодых больных с постинфарктной аневризмой сердца. Грудная и сердечно-сосудистая хирургия. 2014; 2: 41–43.
2. Бокерия Л.А., Алишбаева М.М., Виципанов С.А., Виципанов А.С., Сокольская Н.О., Амирбеков М.М., Жалилов А.К. Результаты хирургического лечения ишемической болезни сердца у больных молодого (до 45 лет) возраста. Грудная и сердечно-сосудистая хирургия. 2014; 1: 27–32.
3. Бокерия Л.А., Виципанов С.А., Коваленко О.А., Ирасханов А.К., Виципанов А.С., Бенделиани Н.Г., Зейналов Э.К. Отдаленные результаты хирургической реваскуляризации миокарда у больных ишемической болезнью сердца молодого возраста. Анналы хирургии. 2012; 1: 24–28.
4. Махмудов Р.М., Абдуллаев Ф.З., Мамедов В.Ш., Багиров И.М., Гейбатов И.Д., Аббасов Э.Ф., Шихиева Л.С., Кязимзаде Н.Д., Алиев Э.Ш. Госпитальные исходы хирургической реваскуляризации миокарда у пациентов до 40 лет с острым коронарным синдромом и стабильной стенокардией. Грудная и сердечно-сосудистая хирургия. 2015; 1: 16–25.
5. Чарышкин А.Л., Юдин А.Н. Обезболивание и профилактика воспалительных осложнений у больных после срединной стернотомии. Грудная и сердечно-сосудистая хирургия. 2014; 6: 28–33.
6. Ahmadi S.H., Abbasi S.H., Ugurlucan M., Bina P. Positive family history as the single traditional risk factor for developing extensive very premature coronary artery disease: a case report. J. Teh. Univ. Heart Ctr. 2013; 8 (1): 54–57.
7. Charyshkin A.L., Yudin A.N. The results of treatment of patients after median sternotomy. Life Science Journal. 2014; 11 (11): 342–345.
8. Chua Su-Kiat, Hung Huei-Fong, Shyu Kou-Gi. Acute ST-elevation myocardial infarction in young patients: 15 years of experience in a single center. Clin. Cardiol. 2010; 33 (3): 140–148.
9. Colkesen A.Y., Acil T., Demircan S., Sezgin A.T., Muderrisoglu H. Coronary lesion type, location, and characteristics of acute ST elevation myocardial infarction in young adults under 35 years of age. Coronary Art. Dis. 2008; 19 (5): 345–347.
10. Hosseini S.K., Soleimani A., Salarifar M., Pourhoseini H., Nematipoor E., Abbasi S.H. Demographics and angiographic findings in patients under 35 years of age with acute ST elevation myocardial infarction. J. Teh. Univ. Heart Ctr. 2011; 6 (2): 62–67.
11. Puricel S., Lehner C., Oberhänsli M., Rutz T., Togni M., Stadelmann M. Acute coronary syndrome in patients younger than 30 years – aetiologies, baseline characteristics and long-term clinical outcome. Swiss Med. Wkly. 2013; 143: w13816.
12. Perek B., Jemielity M., Urbanowicz T., Misterski M., Dyszkiewicz W. Clinical profile of patients aged 40 and younger undergoing coronary artery bypass grafting. Pol. Mercur. Lekarski. 2005; 18 (107): 516–520.

EFFICIENCY OF PERCUTANEOUS CORONARY INTERVENTIONS IN MIDDLE-AGED PATIENTS WITH ISCHEMIC HEART DISEASE

A.L. Charyshkin, L.V. Matveeva, A.N. Yudin

Ulyanovsk State University, Ulyanovsk, Russia

e-mail: charyshkin@yandex.ru

*The objective of the study is to estimate the results of percutaneous coronary interventions (PCI) in patients (<40 years of age) with ischemic heart disease (IHD).
Materials and Methods. PCI with implantation of 63 stents was performed in 57 patients under 40 with IHD from 2012 to 2016. PCI was performed by transfemoral and transradial access through guide catheter 5 or 6 Fr.*

Results. Technical success was 98.0 %, and angiographic success was 97 %. Complete myocardial revascularization was achieved in 45 patients (79 %), and incomplete revascularization was observed in 12 patients (21 %), considering the combined lesions of the coronary bed. Patients demonstrated improvement in left ventricle contractility at the hospital stage, with an average increase in the ejection fraction from 54.3 ± 7.9 % to 58.6 ± 6.4 %.

A smooth postoperative period was observed in 51 patients (89.5 %), while 6 patients (10.5 %) suffered from a complicated one.

During a 4-year period after coronary artery stenting 5 % of patients from the group with stable angina were re-hospitalized; and 15 % of patients from the group with acute coronary syndrome were readmitted to hospital.

Conclusion. It is necessary to improve IHD diagnosis in young people. PCI with antiproliferative drug-coated stents is an effective and rather safe method to treat IHD patients. Using PCI at early stages of IHD improves immediate and long-term treatment outcomes.

Keywords: ischemic heart disease, percutaneous coronary interventions, stent implantation, postoperative complications.

References

1. Alshibaya M.M., Vishchipanov S.A., Vishchipanov A.S., Nikiforova M.A. Khirurgicheskoe lechenie molodykh bol'nykh s postinfarktnoy anevrizmoy serdtsa [Surgical treatment of young patients with post-infarction heart aneurysm]. *Grudnaya i serdechno-sosudistaya khirurgiya*. 2014; 2: 41–43 (in Russian).
2. Bokeriya L.A., Alshibaya M.M., Vishchipanov S.A., Vishchipanov A.S., Sokol'skaya N.O., Amirbekov M.M., Zhalilov A.K. Rezul'taty khirurgicheskogo lecheniya ishemicheskoy bolezni serdtsa u bol'nykh molodogo (do 45 let) vozrasta [Results of surgical treatment of coronary artery disease in young patients (under 45 years of age)]. *Grudnaya i serdechno-sosudistaya khirurgiya*. 2014; 1: 27–32 (in Russian).
3. Bokeriya L.A., Vishchipanov S.A., Kovalenko O.A., Iraskhanov A.K., Vishchipanov A.S., Bendeliani N.G., Zeynalov E.K. Otdalennyye rezul'taty khirurgicheskoy revaskulyarizatsii miokarda u bol'nykh ishemicheskoy bolezniyu serdtsa molodogo vozrasta [Long-term results of surgical myocardial revascularization in young patients with ischemic heart disease]. *Annaly khirurgii*. 2012; 1: 24–28 (in Russian).
4. Makhmudov R.M., Abdullaev F.Z., Mamedov V.Sh., Bagirov I.M., Geybatov I.D., Abbasov E.F., Shikhieva L.S., Kyazimzade N.D., Aliev E.Sh. Gosptal'nyye iskhody khirurgicheskoy revaskulyarizatsii miokarda u patsientov do 40 let s ostrym koronarnym sindromom i stabil'noy stenokardiey [Hospital outcomes of surgical revascularization of the myocardium in adults under 40 years of age with acute coronary syndrome and stable angina]. *Grudnaya i serdechno-sosudistaya khirurgiya*. 2015; 1: 16–25 (in Russian).
5. Charyshkin A.L., Yudin A.N. Obezbolivanie i profilaktika vospalitel'nykh oslozhneniy u bol'nykh posle sredinnoy sternotomii [Anesthesia and prevention of inflammatory complications in patients after median sternotomy]. *Grudnaya i serdechno-sosudistaya khirurgiya*. 2014; 6: 28–33 (in Russian).
6. Ahmadi S.H., Abbasi S.H., Ugurlucan M., Bina P. Positive family history as the single traditional risk factor for developing extensive very premature coronary artery disease: a case report. *J. Teh. Univ. Heart Ctr*. 2013; 8 (1): 54–57.
7. Charyshkin A.L., Yudin A.N. The results of treatment of patients after median sternotomy. *Life Science Journal*. 2014; 11 (11): 342–345.
8. Chua Su-Kiat, Hung Huei-Fong, Shyu Kou-Gi. Acute ST-elevation myocardial infarction in young patients: 15 years of experience in a single center. *Clin. Cardiol*. 2010; 33 (3): 140–148.
9. Colkesen A.Y., Acil T., Demircan S., Sezgin A.T., Muderrisoglu H. Coronary lesion type, location, and characteristics of acute ST elevation myocardial infarction in young adults under 35 years of age. *Coronary Art. Dis*. 2008; 19 (5): 345–347.
10. Hosseini S.K., Soleimani A., Salarifar M., Pourhoseini H., Nematipoor E., Abbasi S.H. Demographics and angiographic findings in patients under 35 years of age with acute ST elevation myocardial infarction. *J. Teh. Univ. Heart Ctr*. 2011; 6 (2): 62–67.
11. Puricel S., Lehner C., Oberhänsli M., Rutz T., Togni M., Stadelmann M. Acute coronary syndrome in patients younger than 30 years – aetiologies, baseline characteristics and long-term clinical outcome. *Swiss Med. Wkly*. 2013; 143: w13816.
12. Perek B., Jemielity M., Urbanowicz T., Misterski M., Dyszkiewicz W. Clinical profile of patients aged 40 and younger undergoing coronary artery bypass grafting. *Pol. Mercur. Lekarski*. 2005; 18 (107): 516–520.