

УДК 616-039.74/616-006
DOI 10.23648/UMBJ.2018.31.17219

МЕСТО ХИРУРГИИ В КОМБИНИРОВАННОМ ЛЕЧЕНИИ MALT-ЛИМФОМЫ ЛЕГКОГО

Е.А. Тонеев^{1,2}, А.А. Мартынов¹, А.Л. Чарышкин²,
Д.В. Базаров³, М.М. Лазаревский¹

¹ГУЗ Областной клинической онкологической диспансер, г. Ульяновск, Россия;

²ФГБОУ ВО «Ульяновский государственный университет», г. Ульяновск, Россия;

³ФГБНУ «Российский научный центр хирургии им. академика Б.В. Петровского», г. Москва, Россия

e-mail: charyshkin@yandex.ru

Лечение MALT-лимфом легкого остается актуальной проблемой торакальной онкологии ввиду малого числа наблюдений и ряда нерешенных вопросов комбинированного лечения.

Цель – показать благоприятный исход радикального лечения у больной MALT-лимфомой легкого. Материалы и методы. В данной работе показан клинический случай MALT-лимфомы легкого и результаты применения хирургического метода в комбинированном лечении данной патологии. При предоперационном обследовании пациентки М. (40 лет) была выявлена картина объемного образования нижней доли правого легкого. Проведена нижняя лобэктомия, частичная резекция верхней доли, системная ипсилатеральная лимфодиссекция.

Результаты. Гистологическое исследование операционного материала выявило картину MALT-лимфомы легкого. В послеоперационном периоде проведена химиотерапия: 6 курсов по схеме R-CHOP-21. Далее проводили поддерживающую таргетную терапию: ритуксимаб 1 раз в 3 мес. на протяжении 2 лет. Контрольное исследование через 3 года не выявило рецидива лимфомы и наличия отдаленных метастазов.

Выводы. Своевременная диагностика, выполнение радикального оперативного лечения и выбор адекватной схемы иммунотерапии R-CHOP-21 позволили добиться радикального излечения у больной MALT-лимфомой легкого.

Ключевые слова: MALT-лимфома легкого, лобэктомия, системная ипсилатеральная лимфодиссекция, комбинированное лечение, полихимиотерапия.

Введение. Аббревиатура «MALT» обозначает мукозо-ассоциированную лимфоидную ткань, единую (автономную) часть иммунной системы, распространяющуюся на разные органы: TALT – носоглотку, евстахиеву трубу, ухо; NALT – носовую полость, рот и ротоглотку, конъюнктивы; BALT – трахею, бронхи, легкие, грудные железы (у женщин); GALT – пищевод, желудок, тонкий кишечник, толстый кишечник и проксимальные отделы уrogenитального тракта, дистальные отделы уrogenитального тракта; SALT – кожу (дерму). Данная лимфоидная ткань составляет до 50 % всей лимфоидной ткани организма человека [1, 2].

Первичные легочные лимфомы,

возникающие из бронхо-ассоциированной лимфоидной ткани (Bronchial-associated lymphoid tissue – BALT), – это казуистически редкие опухоли, составляющие менее 3–4 % от системных лимфом [3, 4].

Первичные лимфоидные опухоли легкого почти в 90 % наблюдений представлены MALT-лимфомой (лимфома из лимфоидных тканей слизистых). MALT-лимфома, впервые описанная P. Isaacson и D. Wright в 1983 г., является одним из вариантов индолентных лимфом (лимфом низкой степени злокачественности) [5]. В 1994 г. MALT-лимфома включена в классификацию REAL (A Revised European American Classification of Lymphoid Neoplasms) как один из подтипов лимфомы из клеток

маргинальной зоны (ЛКМЗ) [6]. В дальнейшем в классификациях ВОЗ (2001, 2008) MALT-лимфома была выделена в качестве отдельной нозологической формы наряду с нодальной и селезеночной формами ЛКМЗ, так как были выявлены особенности клинического течения заболевания, а также специфические цитогенетические маркеры опухоли. ЛКМЗ составляют не более 10–15 % всех неходжкинских лимфом, из них более половины случаев приходится на MALT-лимфомы. Легкое – одна из редких локализаций MALT-лимфомы (менее чем 12 % случаев всех MALT-лимфом). Наиболее часто данная форма лимфом встречается в желудке, кишечнике, щитовидной железе [7].

Основная проблема при изучении роли хирургии в лечении MALT-лимфом легкого сопряжена с редким числом наблюдений. Опубликованные работы зачастую гетерогенны по составу больных, сроку наблюдения, тактике лечения и т.д. Учитывая вышеперечисленное, мы посчитали необходимым привести описание

клинического случая MALT-лимфомы легкого.

Цель исследования. Показать благоприятный исход радикального лечения у больной MALT-лимфомой легкого.

Материалы и методы. Пациентка М. (40 лет) поступила в хирургическое торакальное отделение с жалобами на редкий кашель. Из анамнеза установлено, что больная длительное время находилась под динамическим наблюдением у пульмонолога по месту жительства по поводу хронического бронхита. При очередном обследовании по данным рентгенограмм и компьютерной томографии выявлены новообразования нижней и верхней долей правого легкого (рис. 1).

При УЗИ и КТ органов брюшной полости, гастро- и колоноскопии других очагов опухоли не обнаружено. Фибробронхоскопия очаговых изменений в трахеобронхиальном дереве не выявила.

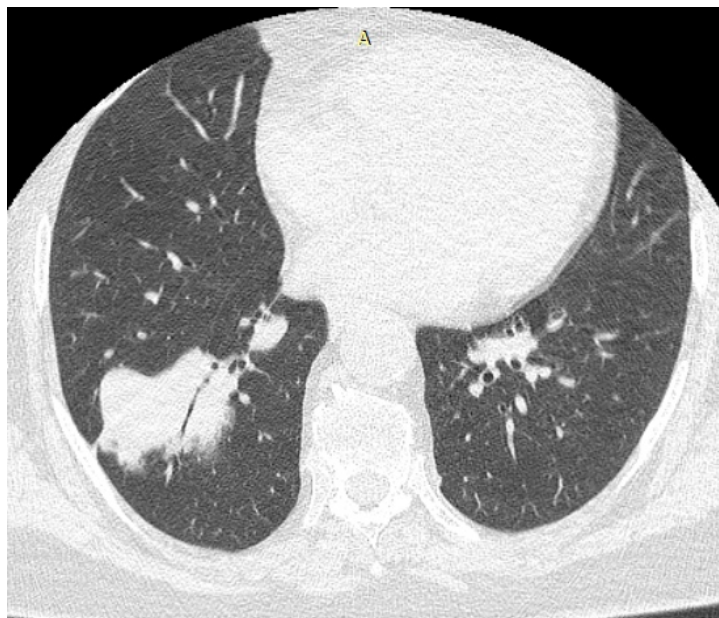


Рис. 1. Мультиспиральная компьютерная томография пациентки М. Новообразования нижней и верхней долей правого легкого

С учетом наличия объемных образований правого легкого и невозможности исключить его злокачественную природу было принято решение о хирургическом лечении.

Выполнена операция: торакотомия справа, нижняя лобэктомия, сублобарная резекция верхней доли, системная ипсилатеральная лимфодиссекция.

При ревизии плевральной полости и средостения выявлена опухоль нижней доли правого легкого размером до 5 см, плотная, с инвазией в нижнюю легочную вену. В верхней доле обнаружен участок уплотнения размером 2×1 см, без инвазии в висцеральную плевру. Увеличенные лимфатические узлы в средостении не выявлены, в нижней легочной связке – до 0,5 см. Послеоперационный период протекал гладко, осложнений не было, заживление раны шло первичным натяжением.

Плановое гистологическое исследование выявило в верхней доле картину мелкоклеточного высокодифференцированного нейроэндокринноклеточного рака легкого с катаплазией 2 степени и инвазией в плевру. В нижней доле опухоль также имела строение мелкоклеточного нейроэндокринноклеточного рака легкого (лимфоцитоподобный) с катаплазией 2 степени. В 1 перибронхиальном лимфоузле, 4

лимфоузлах корня легкого выявлена умеренная гипоплазия без антигенной стимуляции и метастазов рака. В линии резекции бронха опухолевых клеток не выявлено. В лимфоузлах средостения метастазов рака не обнаружено.

ИГХ-исследование операционного материала выявило g1 мелкоклеточную MALT-лимфому легкого (рис. 2).

В послеоперационном периоде была назначена химиотерапия (ХТ): 6 курсов по схеме R-CHOP-21. Далее проводили поддерживающую таргетную терапию: ритуксимаб 1 раз в 3 мес. на протяжении 2 лет. При контрольных обследованиях сведений о рецидиве лимфомы не получено. Переносимость лечения была удовлетворительной с минимальными гематологической токсичностью и инфекционными осложнениями. Заместительная гемотрансфузионная терапия и введение колониестимулирующих факторов не потребовались.

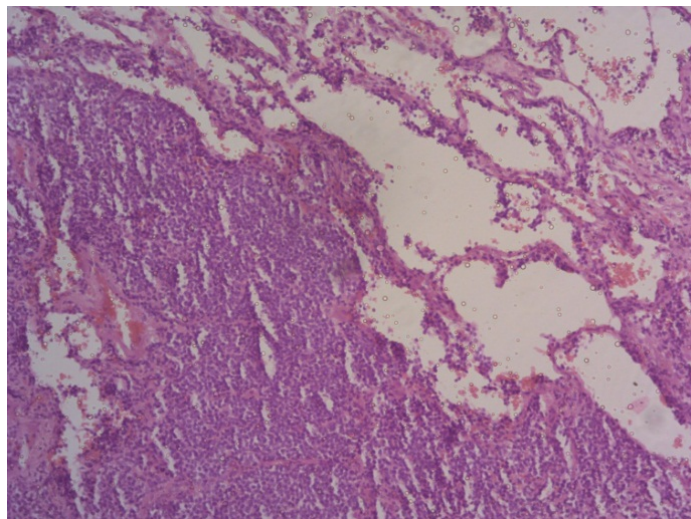


Рис. 2. Микрофото MALT-лимфомы легкого. Иммуногистохимическое окрашивание с антителом к TTF-1, докрасивание гематоксилином, увеличение ×20, CK pan – позитив в сохранившихся эпителиальных структурах легкого, негатив – в опухолевых клетках. Хромогранин – негатив в опухолевых клетках. CD45 – позитив в большинстве опухолевых клеток. Фенотип лимфоматозного поражения легкого. ИГХ-исследование будет продолжено. CD20, CD21 – позитив в большинстве опухолевых клеток. CD3, CD5 – позитив в некоторых клетках окружения

Результаты и обсуждение. В легких лимфоидная ткань в норме отсутствует. Длительная антигенная стимуляция приводит к гиперплазии BALT и служит основным фактором риска развития MALT (BALT)-

лим-
фомы [8].

Между тем лимфоидная инфильтрация экстранодальных участков является характерной особенностью при синдроме

Шегрена, а лимфоидная пролиферация в дыхательной системе может иметь различные формы: лимфоцитарный бронхит и бронхиолит, лимфоцитарный интерстициальный пневмонит, псевдолимфома или злокачественная лимфома. Более того, риск возникновения лимфомы у таких пациентов значительно выше, чем у населения в целом [9].

Ведущими факторами риска возникновения респираторной MALT-лимфомы являются следующие: длительное курение, хроническое воспаление легких, туберкулез, иммунодефицит; перенесенные в детском возрасте коклюш, корь или пневмония; хронические воспалительные заболевания, включая ревматоидный артрит или болезнь Крона. Также не исключают повышение риска развития данного заболевания у ВИЧ-инфицированных пациентов [10]. Sammassimo S. et al. в 2016 г. привели результаты ретроспективного международного исследования первичной экстранодальной маргинальной лимфомы легкого [11]. С декабря 1986 по декабрь 2011 г.

В 17 различных центрах мира были изучены клинические данные 205 пациентов с MALT-лимфомой. Более половины больных были женщины. Средний возраст при постановке диагноза составил 62 года. Из исследуемых пациентов только у 9 % был подтвержден контакт с токсическими аэрозольными веществами, в то время как около 45 % больных имели длительный анамнез курильщика, в 10 % случаев выявили сопутствующее аутоиммунное заболевание, а у 19 % пациентов наблюдалось ранее существовавшее заболевание легких (ХОБЛ, бронхиты, рецидивные пневмонии). Лечение включало хирургический метод (63 пациента (30,7 %)), лучевую терапию (3 чел. (1,5 %)), антибиотики (1 случай (0,5 %)). Системное лечение получали 128 чел. (62 %). Пациенты, которым выполнено хирургическое радикальное вмешательство, имели лучшую выживаемость без прогрессирования ($p=0,003$) по сравнению с пациентами,

получавшими системное лечение. Других существенных различий между методами лечения не было [12].

Хирургическое лечение (сублобарные резекции, лобэктомия, пневмонэктомия) применяется редко ввиду более частой встречаемости данной патологии у пациентов старшей возрастной группы и появления в последнее время возможности предоперационной верификации диагноза на догоспитальном этапе. Внедрение в современную практику торакальной хирургии видеоторакоскопии позволило расширить показания к хирургическому методу лечения данного контингента больных. Однако в доступной литературе результатов значимых исследований не приводится. Имеются данные о высокой вероятности местного рецидива опухоли после хирургических вмешательств: до 50 % случаев при сроке наблюдения более 3 лет [13].

Лучевая терапия в данной группе пациентов показана при локализованных образованиях и при невозможности проведения другого метода лечения ввиду сопутствующей патологии. При переносимости химиотерапии и возможности проведения хирургического лечения выбор делают в их пользу ввиду высокой вероятности осложнений после лучевой терапии из-за локальной токсичности и риска развития других злокачественных опухолей [14, 15].

Согласно зарубежным исследованиям наиболее оптимальным методом лечения распространенных и неоперабельных форм MALT-лимфом является индукционная иммунохимиотерапия. Наибольшее предпочтение отдают алкилирующим антинеопластическим препаратам. После проведенных исследований в конце прошлого столетия наиболее оптимальными считались схемы R-CHOP, R-CVP, R-FCM. Однако в дальнейшем наилучший эффект выявлен в результате применения схемы R-CHOP как наиболее эффективной и наименее токсичной [16].

В настоящее время продолжают

исследования препарата бендамустин. Схема R-B

в рандомизированном исследовании у больных с MALT-лимфомой показала значительные преимущества как по частоте, так и по длительности общего ответа по сравнению с ранее применяемыми схемами. Малое количество осложнений и удовлетворительная переносимость позволяют назначать данную схему лицам старшей возрастной группы [17, 18].

После завершения индукционной терапии пациентов переводят на поддерживающую терапию ритуксимабом (375 мг/м² каждые 8 нед. в течение 2 лет). Согласно последним данным применение поддерживающей терапии значительно увеличивает

и снижает риск рецидива заболевания [19–21].

Заключение. Лечение MALT-лимфом с поражением легочной ткани в настоящее время остается актуальной проблемой торакальной онкологии. Хирургическое лечение применяется не часто, так как заболевание характеризуется индолентным течением и редко выявляется на ранних стадиях. Приведенное клиническое наблюдение свидетельствует о том, что при раннем выявлении опухоли и функциональной операбельности радикальное хирургическое лечение возможно и оправдано в рамках комплексного подхода, а точное гистологическое заключение и ИГХ-фенотипирование позволяют выбрать адекватную схему иммунохимиотерапии.

Литература

1. *Danielle L. Drayton, Shan Liao, Rawad H. Mounzer, Nancy H. Ruddle.* Lymphoid organ development: from ontogeny to neogenesis. *Nature Immunology.* 2006; 7: 344–353. DOI: 10.1038/ni1330.
2. *Богданов А.Н., Максимов А.Г., Саржевский В.О., Аносов Н.А.* Особые формы неходжкинских лимфом. *Практическая онкология.* 2004; 5 (3): 216–222. URL: <https://elibrary.ru/item.asp?id=19394692>.
3. *Stefanovic A., Morgensztern D., Fong T., Lossos I.S.* Pulmonary marginal zone lymphoma: a single centre experience and review of the SEER database. *Leuk Lymphoma.* 2008; 49 (7): 1311–1320. URL: <https://doi.org/10.1080/10428190802064933>.
4. *Ahmed S., Kussick S.J., Siddiqui A.K., Bhuiya T.A., Khan A., Sarewitz S., Steinberg H., Sison Rai K.R.* Bronchial-associated lymphoid tissue lymphoma: a clinical study of a rare disease. *Eur. J. Cancer.* 2004; 40 (9): 1320–1326. URL: <https://doi.org/10.1016/j.ejca.2004.02.006>.
5. *Isaacson P.G., Spencer J.* The biology of low grade MALT lymphoma. *J. Clin. Pathol.* 1995; 48 (5): 395–397. URL: <https://www.ncbi.nlm.nih.gov/pmc/articles/PMC502609/>.
6. *Chan J.K., Banks P.M., Cleary M.L., Delsol G., De Wolf-Peeters C.* A revised European-American classification of lymphoid neoplasms proposed by the International Lymphoma Study Group. A summary version. *Am. J. Clin. Pathol.* 1995; 103 (5): 543–560. URL: <https://www.ncbi.nlm.nih.gov/pmc/issues/16085/>.
7. *Морозова А.К., Габеева Н.Г., Звонков Е.Е.* MALT-лимфома с поражением легкого: клиническое наблюдение и обзор литературы. *Клиническая онкогематология.* 2013; 6 (3): 282–288.
8. *Brito-Zerón P., Kostov B., Fraile G., Caravia-Durán D., Maure B.* Characterization and risk estimate of cancer in patients with primary Sjögren syndrome. *J. Hematol. Oncol.* 2017; 10 (1). DOI: 10.1186/s13045-017-0464-5.
9. *Yasutaka Watanabe, Shinichiro Koyama, Chihiro Miwa, Shinya Okuda, Yoshihiko Kanai, Kenji Tetsuka, Mitsuhiro Nokubi, Yoh Dobashi, Yoshinori Kawabata, Yoshinobu Kanda, Shunsuke Endo.* Pulmonary Mucosa-associated Lymphoid Tissue (MALT) Lymphoma in Sjögren's Syndrome Showing Only the LIP Pattern Radiologically. *Intern. Med.* 2012; 51 (5): 491–495. URL: <https://doi.org/10.2169/internalmedicine.51.6242>.
10. *Pan Hellenic.* BALT lymphoma: a 15-year retrospective study – difficulties in diagnosis-identification. *Journal of Thoracic Disease.* 2015; 7 (suppl. 1). URL: <http://jtd.amegroups.com/article/view/3884/4276>.

11. Bilici A., Seker M., Ustaalioglu B.B., Canpolat N., Salepci T., Gumus M. Pulmonary BALT lymphoma successfully treated with eight cycles weekly rituximab: report of first case and F-18 FDG PET/CT images. *J. Korean Med. Sci.* 2011; 26 (4): 574–576. URL: <https://doi.org/10.3346/jkms.2011.26.4.574>.
12. Simona Sammassimo, Giancarlo Pruneri, Giovanna Andreola, Juan Montoro, Sara Steffanoni. A retrospective international study on primary extranodal marginal zone lymphoma of the lung (BALT lymphoma) on behalf of International Extranodal Lymphoma Study Group (IELSG). *Hematological Oncology.* 2016; 34 (4): 177–183. DOI: 10.1002/hon.2243.
13. Vanden Eynden F., Fadel E., de Perrot M., de Montpreville V., Mussot S., Dartevielle P. Role of surgery in the treatment of primary pulmonary B-cell lymphoma. *Ann. Thorac. Surg.* 2007; 83: 236–240. URL: <https://doi.org/10.1016/j.athoracsur.2006.08.026>.
14. Tsang R.W., Gospodarowicz M.K., Pintilie M., Bezjak A., Wells W., Hodgson D.C., Crump M. Stage I and II MALT lymphoma: results of treatment with radiotherapy. *Int. J. Radiat. Oncol. Biol. Phys.* 2001; 50 (5): 1258–1264. URL: <https://www.ncbi.nlm.nih.gov/pubmed/11483337>.
15. Hideomi Yamashita, Naoya Murakami, Hiroshi Igaki, Kuni Ohtomo. Radiotherapy for 41 patients with stages I and II MALT lymphoma: A retrospective study. *Radiotherapy and Oncology.* 2008; 87 (3): 412–417. URL: <http://dx.doi.org/10.1016/j.radonc.2008.03.012>.
16. Aguiar Bujanda D., Bohn Sarmiento U., Saura Grau S., Rodriguez Franco C., Aguiar Morales J., Show More. Clinical activity of rituximab with either CHOP or CVP in MALT lymphoma. *Journal of Clinical Oncology.* 2009; 27 (15S). DOI: 10.1200/jco.2009.27.15s.e19530.
17. Misato Kikuchi, Hideki Nakasone, Yu Akahoshi, Hirofumi Nakano. Reduced-dose (two-thirds) R-CHOP chemotherapy for elderly patients with non-Hodgkin lymphoma. *J. Chemother.* 2015; 27 (2): 99–105. URL: <https://doi.org/10.1179/1973947814Y.0000000219>.
18. Ian W. Flinn, Richard van der Jagt, Brad S. Kahl, Peter Wood. Randomized trial of bendamustine-rituximab or R-CHOP/R-CVP in first-line treatment of indolent NHL or MCL: the BRIGHT study. *Blood.* 2014; 123 (19): 2944–2952. URL: <https://dx.doi.org/10.1182%2Fblood-2013-11-531327>.
19. Starr A.G., Caimi P.F., Fu P., Massoud M.R., Meyerson H., Hsi E.D. Dual institution experience of nodal marginal zone lymphoma reveals excellent long-term outcomes in the rituximab era. *Br. J. Haematol.* 2016; 175 (2): 275–280. DOI: 10.1111/bjh.14228.
20. L'Hoste R.J., Filippa D.A., Lieberman P.H., Bretsky S. Primary pulmonary lymphomas (A clinic-pathologic analysis of 36 cases). *Cancer.* 1984; 54: 1397–1406. URL: <https://www.ncbi.nlm.nih.gov/pubmed/6467161?dopt=Abstract>.
21. Shahid Ahmed, Steven J. Kussick, Anita K. Siddiqui, Tawfiqul A. Bhuiya, Arfa Khan, Stephen Sarewitz, Harry Steinberg, Cristina P. Sison, Kanti R. Rai. Bronchial-associated lymphoid tissue lymphoma: a clinical study of a rare disease. *European journal cancer.* 2004; 40 (9): 1320–1326. URL: <http://dx.doi.org/10.1016/j.ejca.2004.02.006>.

SURGERY IN COMBINED TREATMENT OF PULMONARY MALT-LYMPHOMA

E.A. Toneev^{1,2}, A.A. Martynov¹, A.L. Charyshkin², D.V. Bazarov³, M.M. Lazarevskiy¹

¹Regional Clinical Oncology Center, Ulyanovsk, Russia;

²Ulyanovsk State University, Ulyanovsk, Russian;

³Russian National Research Center of Surgery named after B.V. Petrovsky, Moscow, Russia

e-mail: charyshkin@yandex.ru

Treatment of pulmonary MALT-lymphomas remains an urgent problem of thoracic oncology due to their rareness and a number of unresolved issues of combined treatment.

The objective of the paper is to show a favorable outcome of radical treatment in patients with pulmonary MALT-lymphoma.

Materials and Methods. This paper describes a clinical case of pulmonary MALT-lymphoma and gives the results of surgical method in its combined treatment. During the preoperative examination of patient M. (40 years old) a malignant neoplasm was detected in the lower lobe of the right lung. The patient

underwent the lower lobectomy, partial resection of the upper lobe, and systemic ipsilateral lymphadenectomy.

Results. Histological examination of the surgery material revealed pulmonary MALT-lung lymphoma. During the postoperative period, the patient underwent chemotherapy: 6 treatment cycles according to R-CHOP-21 scheme. Then, supportive targeted therapy was performed: rituximab one dose every 3 months for 2 years. A control study carried out 3 years after treatment did not reveal a lymphoma recurrence or any distant metastases.

Conclusion. Timely diagnosis, radical surgical treatment and adequate immunochemotherapy according to R-SNOR-21 scheme made it possible to register radical recovery in a patient with pulmonary MALT-lymphoma.

Keywords: pulmonary MALT-lymphoma, lobectomy, systemic ipsilateral lymphadenectomy, combined treatment, polychemotherapy.

References

1. Danielle L. Drayton, Shan Liao, Rawad H. Mounzer, Nancy H. Ruddle. Lymphoid organ development: from ontogeny to neogenesis. *Nature Immunology*. 2006; 7: 344–353. DOI: 10.1038/ni1330.
2. Bogdanov A.N., Maksimov A.G., Sarzhevskiy V.O., Anosov N.A. Osobyie formy nekhodzhkinskikh limfom [Special forms of non-Hodgkin lymphomas]. *Prakticheskaya onkologiya*. 2004; 5 (3): 216–222. Available at: <https://elibrary.ru/item.asp?id=19394692> (in Russian).
3. Stefanovic A., Morgensztern D., Fong T., Lossos I.S. Pulmonary marginal zone lymphoma: a single centre experience and review of the SEER database. *Leuk Lymphoma*. 2008; 49 (7): 1311–1320. Available at: <https://doi.org/10.1080/10428190802064933>.
4. Ahmed S., Kussick S.J., Siddiqui A.K., Bhuiya T.A., Khan A., Sarewitz S., Steinberg H., Sison C.P., Rai K.R. Bronchial-associated lymphoid tissue lymphoma: a clinical study of a rare disease. *Eur. J. Cancer*. 2004; 40 (9): 1320–1326. Available at: <https://doi.org/10.1016/j.ejca.2004.02.006>.
5. Isaacson P.G., Spencer J. The biology of low grade MALT lymphoma. *J. Clin. Pathol*. 1995; 48 (5): 395–397. Available at: <https://www.ncbi.nlm.nih.gov/pmc/articles/PMC502609/>.
6. Chan J.K., Banks P.M., Cleary M.L., Delsol G., De Wolf-Peeters C. A revised European-American classification of lymphoid neoplasms proposed by the International Lymphoma Study Group. A summary version. *Am. J. Clin. Pathol*. 1995; 103 (5): 543–560. Available at: <https://www.ncbi.nlm.nih.gov/pmc/issues/16085/>.
7. Morozova A.K., Gabeeva N.G., Zvonkov E.E. MALT-limfoma s porazheniem legkogo: klinicheskoe nablyudenie i obzor literatury [Pulmonary MALT-lymphoma: case report and literature review]. *Klinicheskaya onkogematologiya*. 2013; 6 (3): 282–288 (in Russian).
8. Brito-Zerón P., Kostov B., Fraile G., Caravia-Durán D., Maure B. Characterization and risk estimate of cancer in patients with primary Sjögren syndrome. *J. Hematol. Oncol*. 2017; 10 (1). DOI: 10.1186/s13045-017-0464-5.
9. Yasutaka Watanabe, Shinichiro Koyama, Chihiro Miwa, Shinya Okuda, Yoshihiko Kanai, Kenji Tetsuka, Mitsuhiro Nokubi, Yoh Dobashi, Yoshinori Kawabata, Yoshinobu Kanda, Shunsuke Endo. Pulmonary Mucosa-associated Lymphoid Tissue (MALT) Lymphoma in Sjögren's Syndrome Showing Only the LIP Pattern Radiologically. *Intern. Med*. 2012; 51 (5): 491–495. Available at: <https://doi.org/10.2169/internalmedicine.51.6242>.
10. Pan Hellenic. BALT lymphoma: a 15-year retrospective study – difficulties in diagnosis-identification. *Journal of Thoracic Disease*. 2015; 7 (suppl. 1). Available at: <http://jtd.amegroups.com/article/view/3884/4276>.
11. Bilici A., Seker M., Ustaalioglu B.B., Canpolat N., Salepci T., Gumus M. Pulmonary BALT lymphoma successfully treated with eight cycles weekly rituximab: report of first case and F-18 FDG PET/CT images. *J. Korean Med. Sci*. 2011; 26 (4): 574–576. Available at: <https://doi.org/10.3346/jkms.2011.26.4.574>.
12. Simona Sammassimo, Giancarlo Pruneri, Giovanna Andreola, Juan Montoro, Sara Steffanoni. A retrospective international study on primary extranodal marginal zone lymphoma of the lung (BALT lymphoma) on behalf of International Extranodal Lymphoma Study Group (IELSG). *Hematological Oncology*. 2016; 34 (4): 177–183. DOI: 10.1002/hon.2243.

13. Vanden Eynden F., Fadel E., de Perrot M., de Montpreville V., Mussot S., Darteville P. Role of surgery in the treatment of primary pulmonary B-cell lymphoma. *Ann. Thorac. Surg.* 2007; 83: 236–240. Available at: <https://doi.org/10.1016/j.athoracsur.2006.08.026>.
14. Tsang R.W., Gospodarowicz M.K., Pintilie M., Bezjak A., Wells W., Hodgson D.C., Crump M. Stage I and II MALT lymphoma: results of treatment with radiotherapy. *Int. J. Radiat. Oncol. Biol. Phys.* 2001; 50 (5): 1258–1264. Available at: <https://www.ncbi.nlm.nih.gov/pubmed/11483337>.
15. Hideomi Yamashita, Naoya Murakami, Hiroshi Igaki, Kuni Ohtomo. Radiotherapy for 41 patients with stages I and II MALT lymphoma: A retrospective study. *Radiotherapy and Oncology.* 2008; 87 (3): 412–417. Available at: <http://dx.doi.org/10.1016/j.radonc.2008.03.012>.
16. Aguiar Bujanda D., Bohn Sarmiento U., Saura Grau S., Rodriguez Franco C., Aguiar Morales J., Show More. Clinical activity of rituximab with either CHOP or CVP in MALT lymphoma. *Journal of Clinical Oncology.* 2009; 27 (15S). DOI: 10.1200/jco.2009.27.15s.e19530.
17. Misato Kikuchi, Hideki Nakasone, Yu Akahoshi, Hirofumi Nakano. Reduced-dose (two-thirds) R-CHOP chemotherapy for elderly patients with non-Hodgkin lymphoma. *J. Chemother.* 2015; 27 (2): 99–105. Available at: <https://doi.org/10.1179/1973947814Y.0000000219>.
18. Ian W. Flinn, Richard van der Jagt, Brad S. Kahl, Peter Wood. Randomized trial of bendamustine-rituximab or R-CHOP/R-CVP in first-line treatment of indolent NHL or MCL: the BRIGHT study. *Blood.* 2014; 123 (19): 2944–2952. Available at: <https://dx.doi.org/10.1182%2Fblood-2013-11-531327>.
19. Starr A.G., Caimi P.F., Fu P., Massoud M.R., Meyerson H., Hsi E.D. Dual institution experience of nodal marginal zone lymphoma reveals excellent long-term outcomes in the rituximab era. *Br. J. Haematol.* 2016; 175 (2): 275–280. DOI: 10.1111/bjh.14228.
20. L’Hoste R.J., Filippa D.A., Lieberman P.H., Bretsky S. Primary pulmonary lymphomas (A clinicopathologic analysis of 36 cases). *Cancer.* 1984; 54: 1397–1406. Available at: <https://www.ncbi.nlm.nih.gov/pubmed/6467161?dopt=Abstract>.
21. Shahid Ahmed, Steven J. Kussick, Anita K. Siddiqui, Tawfiqul A. Bhuiya, Arfa Khan, Stephen Sarewitz, Harry Steinberg, Cristina P. Sison, Kanti R. Rai. Bronchial-associated lymphoid tissue lymphoma: a clinical study of a rare disease. *European Journal Cancer.* 2004; 40 (9): 1320–1326. Available at: <http://dx.doi.org/10.1016/j.ejca.2004.02.006>.