

УДК 616.831-005.1-008-036.838-073.97(045)
DOI 10.23648/UMBJ.2018.32.22689

ОЦЕНКА РЕЗУЛЬТАТОВ ЭЛЕКТРОЭНЦЕФАЛОГРАФИИ В РЕАБИЛИТАЦИИ ПАЦИЕНТОВ С МОТОРНЫМИ НАРУШЕНИЯМИ ПОСЛЕ ПЕРЕНЕСЕННОГО ИНСУЛЬТА*

Ю.А. Крючков¹, Н.В. Шуковский¹, И.И. Шоломов¹,
А.Е. Руннова², М.О. Журавлев²

¹ФГБОУ ВО «Саратовский государственный медицинский университет им. В.И. Разумовского»
Минздрава России, г. Саратов, Россия;

²ФГБОУ ВО «Саратовский государственный технический университет им. Гагарина Ю.А.»,
г. Саратов, Россия

e-mail: ukfeatxxx@mail.ru

Нарушение двигательной функции руки в виде пареза отмечается у 80 % пациентов после инсульта, у половины из них парез сохраняется пожизненно. Использование неинвазивных нейрокомпьютерных интерфейсов, основанных на данных электроэнцефалографии, для реабилитации и улучшения качества жизни больных является перспективным и быстроразвивающимся направлением.

Цель исследования – оценить особенности изменения биоэлектрической активности головного мозга в ответ на реальные и воображаемые движения у пациентов с моторными нарушениями после перенесенного инсульта для последующего применения реабилитации методом неинвазивного интерфейса «мозг – компьютер».

Материалы и методы. В исследование включили 20 испытуемых. Основная группа (n=10) была сформирована из пациентов с моторными нарушениями с установленным впервые диагнозом «инфаркт мозга, острейший период», который был подтвержден данными нейровизуализации. Контрольная группа (n=10) была представлена практически здоровыми испытуемыми. Всем испытуемым предлагалось выполнить серию экспериментальных задач, включающих задания на осуществление реальных движений и на их воображение. В течение всего времени эксперимента в обеих группах проводилась регистрация электроэнцефалограммы.

Результаты. При выполнении реальных движений паретичной рукой на ЭЭГ мощность колебательной активности преобладала в низкочастотных диапазонах тета- и дельта-ритмов. При воображении движений частотно-пространственная структура ЭЭГ не имела существенных отличий для здоровой и паретичной конечностей.

Выводы. Таким образом, попытка совершения движения паретичной рукой вызывает у пациента усугубление наблюдаемой ЭЭГ-картины активности головного мозга. При воображаемой двигательной активности подобного эффекта не наблюдается, а ЭЭГ-структура демонстрирует тенденцию к восстановлению нормального состояния активности головного мозга.

Ключевые слова: электроэнцефалография, реабилитация, моторные нарушения, перенесенный инсульт, интерфейс «мозг – компьютер».

Введение. Инсульт занимает одну из лидирующих позиций в мире в структуре общей смертности и является ведущей причиной инвалидизации взрослого населения [1, 2]. К прежнему качеству жизни могут вернуться не более 15–20 % лиц, перенесших

инсульт, остальные остаются инвалидами различной степени тяжести и нуждаются в медико-социальной поддержке [3, 4]. Наиболее частыми последствиями инсультов являются двигательные нарушения в виде гемипареза или монопареза, отмечающиеся у 80 % пациентов после цереброваскулярной катастрофы, у половины из них патология сохраняется пожизненно [5, 6].

* Работа поддержана РФФИ (проект № 16-29-08221 офи_м).

В настоящее время восстановление двигательного дефицита основано главным образом на механическом воздействии на пораженную конечность [7–9]. Использование для реабилитации и улучшения качества жизни больных неинвазивных нейрокомпьютерных интерфейсов, основанных на данных электроэнцефалографии (ЭЭГ), является перспективным и быстроразвивающимся направлением [10]. Исследования с применением данного интерфейса для обмена информацией между мозгом и внешним устройством демонстрируют положительные результаты в реабилитации [11–14]. Однако для успешного применения метода неинвазивного интерфейса «мозг – компьютер» (НИМК) в реабилитации пациентов с моторными нарушениями необходимо строго учитывать биоэлектрические особенности центральной нервной системы.

Цель исследования. Оценить особенности изменения биоэлектрической активности головного мозга в ответ на реальные и воображаемые движения у пациентов с моторными нарушениями после перенесенного инсульта для последующего применения в реабилитации метода НИМК.

Материалы и методы. В исследование было включено 20 испытуемых, из которых сформировано две группы. Контрольная группа (n=10) была представлена практически здоровыми людьми; их отбор проводился на основании изучения данных медицинских карт и анамнестических данных. Основная группа (n=10) состояла из пациентов с моторными нарушениями с установленным впервые диагнозом «инфаркт мозга, острейший период», подтверждённым данными нейровизуализации. Основной неврологический дефицит был представлен гемипарезом. Время от начала заболевания до проведения исследования составляло $4,2 \pm 1,0$ дня. Моторные нарушения оценивались по Британской шкале оценки мышечной силы (средний балл 2 ± 1). Электроэнцефалограмма регистрировалась в состоянии покоя и при двигательной активности.

Всем испытуемым предлагалось выполнить серию экспериментальных задач дли-

тельностью 45 мин, включающую в себя 2 блока: 5 заданий на осуществление реальных движений и 5 заданий на их воображение. Реальные и воображаемые движения были представлены движениями левой и правой рук (поднять и опустить руку, согнуть и разогнуть руку в локтевом суставе). Испытуемый сидел в удобном положении и получал аудиальные команды. Для сравнения с состоянием пассивного бодрствования в конце и начале каждого эксперимента были дополнительно зарегистрированы короткие фрагменты фоновой активности (7–10 мин), часть из них – при закрытых глазах испытуемых.

Для каждого испытуемого оценивались спектры мощности и индексы частотных составляющих электроэнцефалограммы, а также их пространственное распределение по скальповым ЭЭГ-отведениям [15].

В исследовании использовался монополярный способ регистрации и расширенная расстановка электродов ЭЭГ по системе «10–10» (рис. 1), позволяющая оценить активность коры головного мозга по проекциям всех основных зон [16, 17].

Регистрация ЭЭГ-данных велась на электроэнцефалографическом оборудовании «Энцефалан – ЭЭГР-19/26» (ООО НПКФ «Медиком МТД», РФ) с использованием Ag/AgCl-электродов на основе пасты Ten20. Частота дискретизации ЭЭГ составляла 250 Гц, частотный диапазон данных – от 0,016 до 70 Гц с применением режекторного фильтра на 50 Гц. Оценка данных ЭЭГ проводилась на базе НОЦ «Системы искусственного интеллекта и нейротехнологии» с использованием самостоятельно разработанного программного обеспечения [18–20].

Статистическая обработка результатов включала в себя расчёт средних величин, отклонений и других статистических параметров для мощности и пространственных распределений различных ЭЭГ-ритмов при повторяющихся событиях (реальные и воображаемые движения различной конечности) в ходе экспериментальной работы для каждого испытуемого.

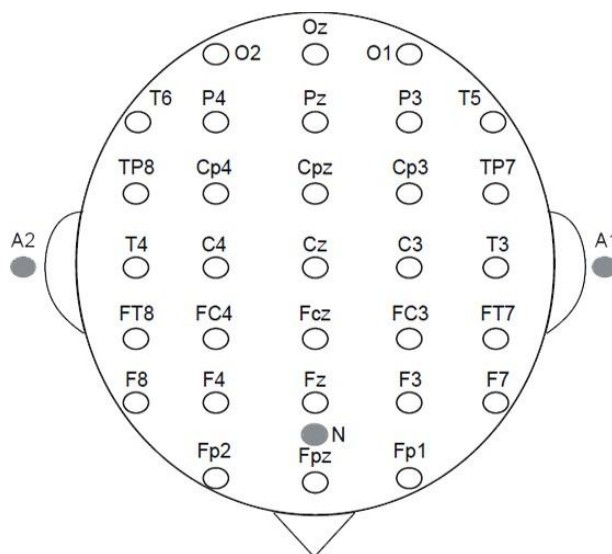


Рис. 1. Схема расстановки скальповых электродов «10–10»

Результаты и обсуждение. При анализе ЭЭГ-показателей были отмечены следующие особенности. При фоновой записи ЭЭГ при закрытых глазах у условно здоровых испытуемых доминировал альфа-ритм (8–12 Гц). В лобных отделах мозга и на стыках веретен альфа-ритма регистрировалась бета-активность (15–30 Гц), в задних отделах мозга наблюдались редкие, слабой интенсивности вспышки тета-ритма (4–7 Гц). В активной стадии экспериментальной работы с условно здоровыми испытуемыми для случая реальных движений отмечалось развитие высокочастотной бета-активности в сенсомоторной области коры с последующей активизацией альфа-ритма в затылочной области. Для воображаемых движений частотно-пространственная структура ЭЭГ демонстрировала схожий характер, но альфа-ритм был более выражен и наблюдался в затылочной и теменной областях. При этом область моторной коры и участок височной доли демонстрировали выраженное возрастание интенсивности бета-ритма.

При фоновой записи ЭЭГ у пациентов с моторными нарушениями доминировал бета-ритм с возникающими очагами гамма-активности (30–45 Гц). В лобных и задних отделах мозга помимо бета-ритма отмечался слабый по мощности альфа-ритм, а также вспышки дельта- (0,5–3 Гц) и тета-ритмов. Для активной стадии экспериментальной работы на

ЭЭГ пациентов были выявлены существенные отличия от аналогичных данных условно здоровых испытуемых. При выполнении реальных движений здоровой рукой на электроэнцефалограмме демонстрировалось смещение максимальных мощностей наблюдаемых ритмов в зону высоких частот, при этом общий характер оставался близким к наблюдаемому у условно здоровых испытуемых. Однако в случае выполнения реальных движений паретичной рукой у пациентов на ЭЭГ мощность колебательной активности преобладала в низкочастотных диапазонах тета- и дельта-ритмов. При этом возникало угнетение альфа- и бета-активности с появлением слабых очагов гамма-ритма.

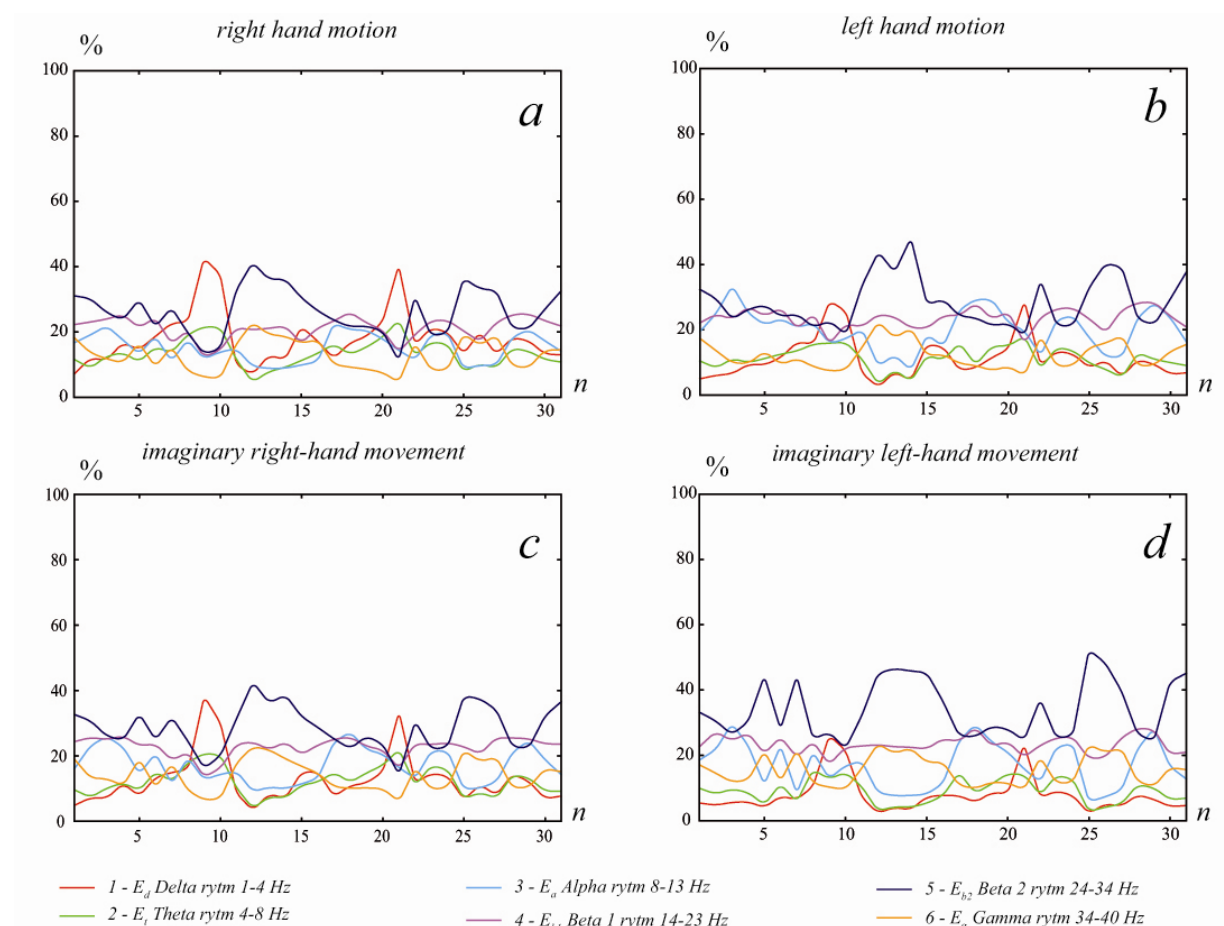
При воображении движений частотно-пространственная структура ЭЭГ не имела существенных отличий для здоровой и паретичной конечностей. В то же время общая структура ЭЭГ носила характер, приближенный к таковому у относительно здоровых испытуемых. Значительная часть энергии приходилась на альфа-ритм в затылочной области, но также отмечалась высокочастотная активность в бета- и гамма-ритмах в височной и центральной областях. Схожие результаты получены в группах относительно здоровых испытуемых и пациентов после перенесенного инсульта. На рис. 2 и 3 демонстрируются результаты обработки мощности энергии.

Таким образом, можно утверждать, что попытка совершения движений паретичной рукой вызывает у пациента усугубление наблюдаемой ЭЭГ-картины активности головного мозга. В то же время для воображаемой двигательной активности подобного эффекта не наблюдается, а ЭЭГ-структура демонстрирует тенденцию к восстановлению нормального состояния активности головного мозга.

Заключение. Сравнительный анализ данных электроэнцефалограмм позволил отметить особенности биоэлектрической активности мозга пациентов с моторными нарушениями. На фоновых записях у пациентов наблюдается существенное повышение частоты ЭЭГ-колебаний. Реальное движение паретичной рукой вызывает рост амплитуды низкочастотных дельта- и тета-ритмов.

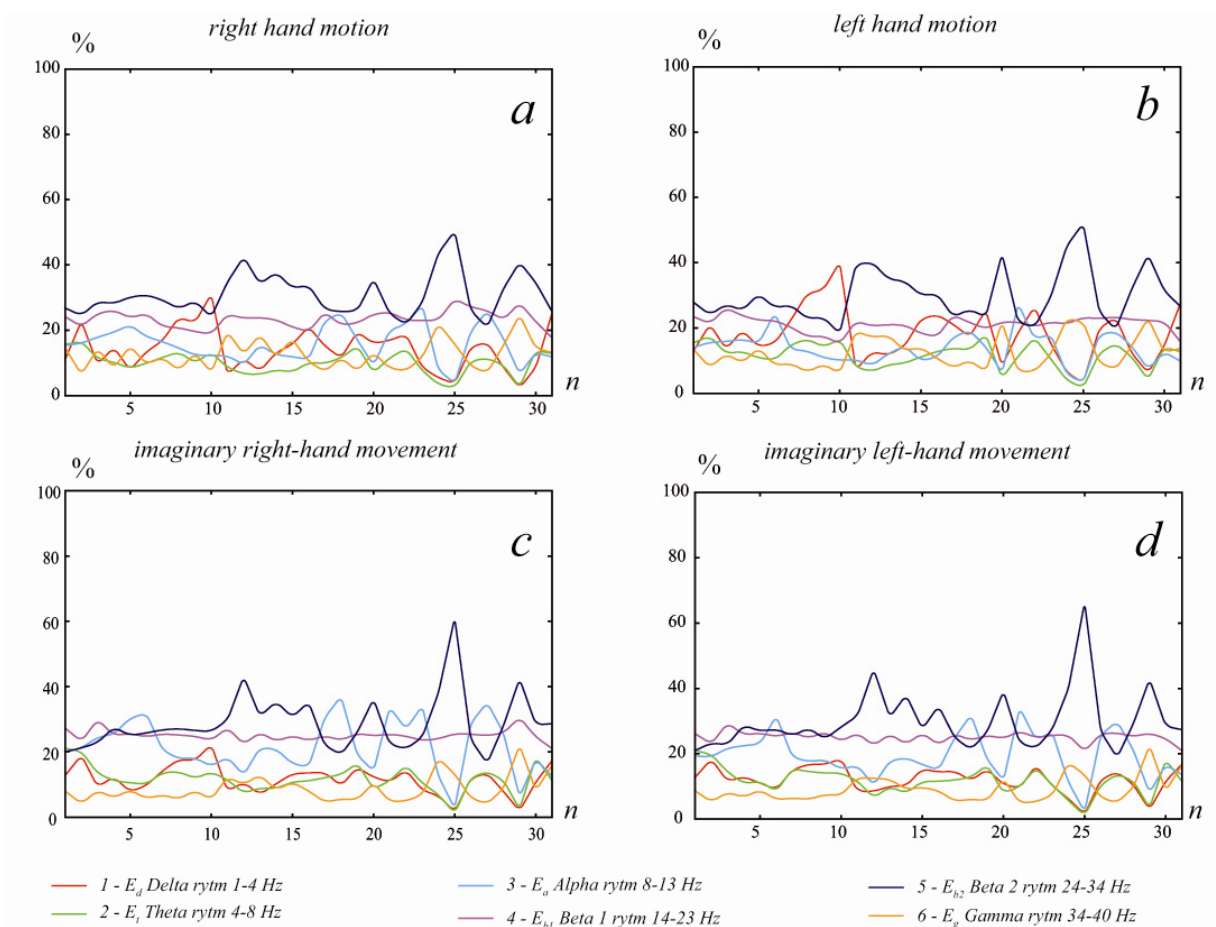
Воображаемая двигательная активность, особенно для паретичной конечности, уже в острейшем периоде инсульта способствует нормализации биоэлектрической активности мозга. Воображаемое движение паретичной рукой вызывает сходную со здоровыми испытуемыми ЭЭГ-картину в виде появления альфа-ритма в затылочных и теменных областях и высокочастотных бета- и гамма-ритмов в центральной и височной областях.

Обнаруженные данные дают основания для применения уже в острейшем периоде острого нарушения мозгового кровообращения метода реабилитации, основанного на неинвазивном интерфейсе «мозг – компьютер» с обратной биологической связью для оценки успешности воображения движений пациентом.



1	2	3	4	5	6	7	8	9	10	11	12	13	14	15	16	17	18	19	20	21	22	23	24	25	26	27	28	29	30	31
O1	O2	P4	P3	C4	C3	F4	F3	Fp2	Fp1	T6	T5	T4	T3	F8	F7	Oz	Pz	Cz	Fz	Fpz	FT7	FC3	FCz	FC4	FT8	TP7	CP3	CPz	CP4	TP8

Рис. 2. Усредненные по частотным диапазонам зависимости спектральной энергии сигналов ЭЭГ, соответствующие выполнению реальных (a, b) и воображаемых (c, d) движений пациентом с моторными нарушениями



1	2	3	4	5	6	7	8	9	10	11	12	13	14	15	16	17	18	19	20	21	22	23	24	25	26	27	28	29	30	31
O1	O2	P4	P3	C4	C3	F4	F3	Fp2	Fp1	T6	T5	T4	T3	F8	F7	Oz	Pz	Cz	Fz	Fpz	FT7	FC3	FCz	FC4	FT8	TP7	CP3	CPz	CP4	TP8

Рис. 3. Усредненные по частотным диапазонам зависимости спектральной энергии сигналов ЭЭГ, соответствующие выполнению реальных (*a, b*) и воображаемых (*c, d*) движений условно здоровым испытуемым

Литература

1. Béjot Y., Bailly H., Durier J., Giroud M. Epidemiology of stroke in Europe and trends for the 21st century. *PresseMed.* 2016; 45 (12): 391–398.
2. Камышиникова К.А., Маслова Н.Н., Довгань Е.В. Современные проблемы вторичной профилактики цереброваскулярных заболеваний. *Вестник Смоленской государственной медицинской академии.* 2018; 17 (1): 171–178.
3. Стаховская Л.В., Котов С.В. Инсульт: руководство для врачей. М.: МИА; 2013. 400.
4. Lawrence E.S., Coshall C., Dundas R., Stewart J., Rudd A.G., Howard R. Estimates of the prevalence of acute stroke impairments and disability in a multiethnic population. *Stroke.* 2001; 32 (6): 1279–1284.
5. Hatem S.M., Saussez G., Della Faille M., Prist V., Zhang X., Dispa D., Bleyenheuft Y. Rehabilitation of Motor Function after Stroke: A Multiple Systematic Review Focused on Techniques to Stimulate Upper Extremity Recovery. *J. Frontiers in human neuroscience.* 2016; 10: 442.
6. Иванова Г.Е. Медицинская реабилитация в России. Перспективы и развитие. *Consilium Medicum.* 2016; 18 (2.1): 25–33.
7. Хиженникова А.Е., Ключков А.С., Котов-Смоленский А.М., Черникова Л.А., Супонева Н.А., Пирадов М.А. Двигательное обучение пациентов с постинсультным парезом на механотерапевтическом комплексе. *Вопросы курортологии, физиотерапии и лечебной физической культуры.* 2017; 95 (1): 20–25.

8. Супонева Н.А., Клочков А.С., Хижникова А.Е., Люкманов Р.Х., Гнедовская Е.В., Янкевич Д.С. Роботизированные и механотерапевтические технологии для восстановления функции верхних конечностей: перспективы развития (обзор). *Современные технологии в медицине*. 2016; 8 (4): 206–215.
9. Клочков А.С., Черникова Л.А. Роботизированные и механотерапевтические устройства для восстановления функции руки после инсульта. *РМЖ*. 2014; 22: 1589–1592.
10. Мокиенко О.А., Черникова Л.А., Фролов А.А. Интерфейс мозг-компьютер как новая технология нейрореабилитации. *Анналы клинической и экспериментальной неврологии*. 2011; 5 (3): 46–52.
11. Maria A.C., Surjo R.S., Junichi U., José del R.M., Meigen L., Niels B., Gangadhar G. Brain-Computer Interfaces for Post-Stroke Motor Rehabilitation: A Meta-Analysis. *Annals of Clinical and Translational Neurology*. 2017; 303.
12. Ramos-Murguialday A., Broetz D., Rea M., Laer L., Yilmaz O., Brasil F.L. Brain-machine interface in chronic stroke rehabilitation: a controlled study. *Annals of Neurology*. 2013; 74 (1): 100–108.
13. Ang K.K., Chua K.S., Phua K.S. A Randomized Controlled Trial of EEG Based Motor Imagery Brain-Computer Interface Robotic Rehabilitation for Stroke. *Clinical EEG and neuroscience*. 2015; 46 (4): 310–320.
14. Мокиенко О.А., Люкманов Р.Х., Черникова Л.А., Супонева Н.А., Пирадов М.А., Фролов А.А. Интерфейс мозг-компьютер: первый опыт применения в клинической практике в России. *Физиология человека*. 2016; 42 (1): 31–39.
15. Руннова А.Е. Математическая модель выделения паттернов сложных многоканальных сигналов в применении к обработке электроэнцефалографических данных. *Информационно-управляющие системы*. 2018; 4: 39–44.
16. Жирмунская Е.А. Клиническая электроэнцефалография (цифры, гистограммы, иллюстрации). М.: ВЕга-Принт; 1993. 118.
17. Зенков Л.Р. Клиническая электроэнцефалография (с элементами эпилептологии): руководство для врачей. М.: МЕДпресс-информ; 2004. 368.
18. Руннова А.Е., Максименко В.А., Пчелинцева С.В., Куланин Р.А., Храмов А.Е. Метод вейвлет-анализа паттернов двигательной активности на экспериментальных данных многоканальной электроэнцефалографии человека для управления внешними устройствами. *Информационно-управляющие системы*. 2018; 1: 106–115.
19. Руннова А.Е., Мусатов В.Ю., Куланин Р.А., Пчелинцева С.В., Ефремова Т.Ю., Грубов В.В., Лопатин Д.В. Классификация паттернов двигательной активности на ЭЭГ-данных. *Вестник ТГУ*. 2017; 22 (5): 1127–1130.
20. Юматов Е.А., Храмов А.Е., Грубов В.В., Глазачев О.С., Дудник Е.Н., Каратыгин Н.А. Исследование возможности распознавания психической деятельности мозга на основе вейвлетного анализа электроэнцефалограммы. *Биомедицинская радиоэлектроника*. 2018; 4: 3–12.

ASSESSMENT OF ELECTROENCEPHALOGRAPHY RESULTS IN REHABILITATION OF AFTER-STROKE PATIENTS WITH MOTOR DISORDERS

Yu.A. Kryuchkov¹, N.V. Shchukovskiy¹, I.I. Sholomov¹, A.E. Runnova², M.O. Zhuravlev²

¹Saratov State Medical University named after V.I. Razumovsky, Saratov, Russia;

²Yuri Gagarin State Technical University of Saratov, Saratov, Russia

e-mail: ukfeatxxx@mail.ru

The disordered motor activity of the hand (paresis) is observed in 80 % of patients after a stroke. Half of them suffer from paresis for life. The use of non-invasive neurocomputer interfaces based on electroencephalographic data in the rehabilitation and improving the patient's quality of life is a promising and rapidly developing trend.

The purpose of the study is to assess the changes in the bioelectrical brain activity in response to real and imaginary movements in patients with motor impairments after a stroke for subsequent rehabilitation by means of the non-invasive brain-computer interface method.

Materials and Methods. The study involved 20 trial subjects. The main group (n=10) enrolled patients with motor disorders who were newly diagnosed with cerebral infarction, peracute period. The diagnosis was confirmed by neuroimaging data. The control group (n=10) included practically healthy trial subjects. All of them were asked to undergo a series of experimental tasks, including tasks with real and imaginary movements. During the whole experiment, electroencephalogram data were recorded in both groups.

Results. According to EEG data, the power of vibrational activity prevailed in the low-frequency ranges of theta and delta rhythms, while trial subjects were performing real movements with a paretic hand. In case of imaginary movements, the frequency-spatial EEG structure had no significant difference for healthy and paretic limbs.

Conclusion. Thus, an attempt to move a paretic hand aggravates the EEG pattern of brain activity. This effect is not observed in case of imaginary motor activity, and the EEG structure shows a tendency to restore normal brain activity.

Keywords: electroencephalography, rehabilitation, motor disorders, stroke, brain-computer interface.

Reference

1. Béjot Y., Bailly H., Durier J., Giroud M. Epidemiology of stroke in Europe and trends for the 21st century. *PresseMed.* 2016; 45 (12): 391–398.
2. Kamyshnikova K.A., Maslova N.N., Dovgan' E.V. Sovremennye problemy vtorichnoy profilaktiki tse-rebrovaskulyarnykh zabolevaniy [Modern problems of secondary prevention of cerebrovascular diseases]. *Vestnik Smolenskoj gosudarstvennoj meditsinskoj akademii.* 2018; 17 (1): 171–178 (in Russian).
3. Stakhovskaya L.V., Kotov S.V. *Insul't: rukovodstvo dlya vrachej* [Stroke: Physician's guide]. Moscow: MIA; 2013. 400 (in Russian).
4. Lawrence E.S., Coshall C., Dundas R., Stewart J., Rudd A.G., Howard R. Estimates of the prevalence of acute stroke impairments and disability in a multiethnic population. *Stroke.* 2001; 32 (6): 1279–1284.
5. Hatem S.M., Saussez G., Della Faille M., Prist V., Zhang X., Dispa D., Bleyenheuft Y. Rehabilitation of Motor Function after Stroke: A Multiple Systematic Review Focused on Techniques to Stimulate Upper Extremity Recovery. *J. Frontiers in human neuroscience.* 2016; 10: 442.
6. Ivanova G.E. Meditsinskaya reabilitatsiya v Rossii. Perspektivy i razvitie [Medical rehabilitation in Russia. Development prospects]. *Consilium Medicum.* 2016; 18 (2.1): 25–33 (in Russian).
7. Khizhnikova A.E., Klochkov A.S., Kotov-Smolenskiy A.M., Chernikova L.A., Suponeva N.A., Piradov M.A. Dvigatel'noe obuchenie patsientov s postinsul'tnym parezom na mekhanoterapevticheskom komplekse [Motor learning of post-stroke patients with upper limb paresis on the mechanotherapeutic complex]. *Voprosy kurortologii, fizioterapii i lechebnoy fizicheskoy kul'tury.* 2017; 95 (1): 20–25 (in Russian).
8. Suponeva N.A., Klochkov A.S., Khizhnikova A.E., Lyukmanov R.Kh., Gnedovskaya E.V., Yankevich D.S. Robotizirovannye i mekhanoterapevticheskie tekhnologii dlya vosstanovleniya funktsii verkhnikh konechnostey: perspektivy razvitiya (obzor) [Robotic and mechanotherapeutic technology to restore the functions of the upper limbs: Prospects for development (review)]. *Sovremennye tekhnologii v meditsine.* 2016; 8 (4): 206–215 (in Russian).
9. Klochkov A.S., Chernikova L.A. Robotizirovannye i mekhanoterapevticheskie ustroystva dlya vosstanovleniya funktsii ruki posle insul'ta [Robotic and mechanotherapeutic devices for hand activity restoration after a stroke]. *RMZh.* 2014; 22: 1589–1592 (in Russian).
10. Mokienko O.A., Chernikova L.A., Frolov A.A. Interfeys mozg-komp'yuter kak novaya tekhnologiya neyroreabilitatsii [Brain-computer interface as a new neurorehabilitation technology]. *Annaly klinicheskoy i eksperimental'noy nevrologii.* 2011; 5 (3): 46–52 (in Russian).
11. Maria A.C., Surjo R.S., Junichi U., José del R.M., Meigen L., Niels B., Gangadhar G. Brain-Computer Interfaces for Post-Stroke Motor Rehabilitation: A Meta-Analysis. *Annals of Clinical and Translational Neurology.* 2017; 303.
12. Ramos-Murguialday A., Broetz D., Rea M., Laer L., Yilmaz O., Brasil F.L. Brain-machine interface in chronic stroke rehabilitation: a controlled study. *Annals of Neurology.* 2013; 74 (1): 100–108.
13. Ang K.K., Chua K.S., Phua K.S. A Randomized Controlled Trial of EEG Based Motor Imagery Brain-Computer Interface Robotic Rehabilitation for Stroke. *Clinical EEG and neuroscience.* 2015; 46 (4): 310–320.

14. Mokienko O.A., Lyukmanov R.Kh., Chernikova L.A., Suponeva N.A., Piradov M.A., Frolov A.A. Interfeys mozg-komp'yuter: pervyy opyt primeneniya v klinicheskoy praktike v Rossii [Brain-computer interface: First experience of clinical application in Russia]. *Fiziologiya cheloveka*. 2016; 42 (1): 31–39 (in Russian).
15. Runnova A.E. Matematicheskaya model' vydeleniya patternov slozhnykh mnogokanal'nykh signalov v primenении k obrabotke elektroentsefalograficheskikh dannykh [Mathematical model of pattern selection for complex multichannel data in EEG]. *Informatsionno-upravlyayushchie sistemy*. 2018; 4: 39–44 (in Russian).
16. Zhirmunskaya E.A. *Klinicheskaya elektroentsefalografiya (tsifry, gistogrammy, illyustratsii)* [Clinical electroencephalography (numbers, histograms, illustrations)]. Moscow: VEga-Print; 1993. 118 (in Russian).
17. Zenkov L.R. *Klinicheskaya elektroentsefalografiya (s elementami epileptologii): rukovodstvo dlya vrachey* [Clinical electroencephalography (with elements of epileptology): Physician's guide]. Moscow: MEDpress-inform; 2004. 368 (in Russian).
18. Runnova A.E., Maksimenko V.A., Pchelintseva S.V., Kulanin R.A., Khramov A.E. Metod veyvlet-analiza patternov dvigatel'noy aktivnosti na eksperimental'nykh dannykh mnogokanal'noy elektroentsefalografii cheloveka dlya upravleniya vneshnimi ustroystvami [Wavelet method for motor activity pattern analysis on experimental data from human multichannel electroencephalography for external device control]. *Informatsionno-upravlyayushchie sistemy*. 2018; 1: 106–115 (in Russian).
19. Runnova A.E., Musatov V.Yu., Kulanin R.A., Pchelintseva S.V., Efremova T.Yu., Grubov V.V., Lopatin D.V. Klassifikatsiya patternov dvigatel'noy aktivnosti na EEG-dannykh [Classification of motor activity patterns on EEG-data]. *Vestnik TGU*. 2017; 22 (5): 1127–1130 (in Russian).
20. Yumatov E.A., Khramov A.E., Grubov V.V., Glazachev O.S., Dudnik E.N., Karatygin N.A. Issledovanie vozmozhnosti raspoznavaniya psikhicheskoy deyatelnosti mozga na osnove veyvletnogo analiza elektroentsefalogrammy [Investigation of recognition possibility of brain mental activity on the basis of electroencephalogram wavelet analysis]. *Biomeditsinskaya radioelektronika*. 2018; 4: 3–12 (in Russian).