

УДК 591.83:615.2

DOI 10.34014/2227-1848-2020-1-150-157

ГИСТОЛОГИЧЕСКОЕ СТРОЕНИЕ ПРОКСИМАЛЬНОГО МЕТАФИЗАРНОГО ХРЯЩА ПЛЕЧЕВОЙ КОСТИ У КРЫС ПОСЛЕ ШЕСТИДЕСЯТИДНЕВНОГО ВВЕДЕНИЯ ТАРТРАЗИНА

В.И. Лузин¹, О.Н. Фастова¹, В.Н. Морозов², Е.Н. Морозова², С.В. Заболотная²

¹ГУ «Луганский государственный медицинский университет им. Святителя Луки», г. Луганск, Украина;

²ФГАОУ ВО «Белгородский государственный национальный исследовательский университет», г. Белгород, Россия

Цель исследования. Установить, оказывает ли влияние 60-дневное введение тартразина в дозах 750 и 1500 мг/кг массы тела на гистологическое строение проксимального метафизарного хряща плечевой кости у половозрелых крыс.

Материалы и методы. Исследование проведено на 90 белых крысах-самцах, распределенных на 3 группы: 1-я – контрольная, в которой животные ежедневно в течение 60 дней получали физиологический раствор через желудочный зонд; 2-ю и 3-ю группы составили крысы, которые на протяжении 60 дней получали внутривенно 1 мл раствора тартразина в дозах 750 и 1500 мг/кг массы тела соответственно. Сроки периода реадaptации после окончания введения тартразина составляли 3, 10, 15, 24, 45 сут. Проксимальный метафиз плечевой кости подвергался обработке по стандартному гистологическому протоколу. Полученные срезы окрашивались гематоксилин-эозином и подвергались последующему гистоморфометрическому исследованию.

Результаты. У животных 2-й группы на 3-й день периода реадaptации обшая ширина проксимального метафизарного хряща плечевой кости была меньше значений контрольной группы на 8,59 %, ширина зон индифферентного, пролиферирующего и дефинитивного хряща – на 6,11, 8,85 и 7,15 % меньше, ширина зоны деструкции – на 11,55 %, а ширина зоны остеогенеза – на 9,92 %. Содержание первичной спонгиозы в зоне остеогенеза и количество клеток на поверхности трабекул были меньше значений контрольной группы на 8,45 и 8,42 %. В ходе периода реадaptации сходная динамика изменений гистоморфометрических параметров метафизарного хряща плечевой кости сохранялась с тенденцией к сглаживанию к 45-м сут эксперимента. У крыс 3-й группы в ходе всего периода реадaptации изучаемые параметры изменялись более значительно и их восстановление до контрольных величин происходило медленнее, чем во 2-й группе.

Выводы. 60-дневное введение тартразина половозрелым крысам сопровождается угнетением костеобразовательной функции проксимального метафизарного хряща плечевой кости, что подтверждается снижением ширины всех его зон и объемных компонентов зоны остеогенеза. Более выраженные по амплитуде и длительности изменения изучаемых параметров зафиксированы у животных, получавших тартразин в дозе 1500 мг/кг массы тела.

Ключевые слова: плечевая кость, метафизарный хрящ, тартразин, гистоморфометрия.

Введение. Одними из свойств живых организмов являются их рост и развитие. Рост сопровождается увеличением размеров и массы тела с сохранением общего плана строения, развитие – приобретением новых признаков и функциональностей [1].

Рост организма в длину в детском и юношеском возрасте связан с активностью хондрогенных клеток метафизарного гиалинового хряща, расположенного на границе эпифизов и диафизов трубчатых костей. В 18–25 лет граница между эпифизами и диафизом исчезает из-за окостенения данного хряща [2, 3].

В связи с тем что метафизарный хрящ является активной динамичной зоной развивающейся кости, он чувствителен к воздействию различных экзо- и эндогенных факторов [4, 5].

В качестве химических факторов, оказывающих повседневное воздействие на организм человека, можно рассматривать пищевые добавки. Они входят в состав продуктов питания, используются в фармацевтической промышленности и косметологии [6].

Одной из таких пищевых добавок является синтетический азокраситель тартразин. Он используется для придания желто-оранже-

вого цвета продуктам питания, различным лекарственным формам, косметическим средствам и т.д. [7].

В литературе имеются отрывочные сведения о влиянии тартразина на процессы роста и формообразования кости, химический состав и ультраструктуру, однако данные о воздействии данной пищевой добавки на гистологическое строение метафизарного хряща отсутствуют вовсе.

Цель исследования. Установить, оказывает ли влияние 60-дневное введение тартразина в дозах 750 и 1500 мг/кг массы тела на гистологическое строение проксимального метафизарного хряща плечевой кости у половозрелых крыс.

Материалы и методы. Для проведения эксперимента из вивария ГУ «Луганский государственный медицинский университет» было отобрано 90 белых крыс-самцов молодого возраста репродуктивного периода онтогенеза (210–340 г). Выбор животных данной возрастной категории обусловлен тем, что наиболее активные процессы роста и ремоделирования костей происходят именно в этот возрастной период. В течение 60-дневного введения тартразина животные набирали массу тела и переходили в зрелый возраст репродуктивного периода онтогенеза (260–360 г). При определении возраста крыс во внимание бралась возрастная периодизация лабораторных животных [8].

Экспериментальные группы, 2-ю и 3-ю, составили животные, которым ежедневно в течение 60 дней при помощи зонда в желудок вводили 1 мл раствора тартразина в дозах 750 и 1500 мг/кг массы тела соответственно. Расчет дозы вводимого крысам тартразина производили с учётом рекомендаций Ю.Р. и Р.С. Рыболовлевых, которые при использовании веществ в эксперименте на животных рекомендуют учитывать константу биологической активности при дозировании веществ в работе с млекопитающими [9]. Формула расчёта дозировки лекарственных препаратов для крысы имеет следующий вид:

$$\text{Доза для крысы} = \frac{r \times \text{Доза человека}}{R},$$

где r – коэффициент видовой выносливости для крысы, равный 3,62; R – коэффициент видовой выносливости для человека, равный 0,57.

Контрольную группу (1-й группу) сформировали из крыс, которым вводили эквивалентный по объему физиологический раствор. Обращение с лабораторными животными и все процедуры производили согласно существующим нормам и правилам [10].

После истечения 60 дней ежедневного введения тартразина животных выводили из эксперимента методом декапитации под эфирным наркозом. Выделяли плечевые кости, отделяли область их проксимального метафиза и подвергали ее стандартной гистологической обработке [11]. Полученные срезы проксимального метафизарного хряща окрашивали гематоксилин-эозином. Гистологическое и морфометрическое исследование срезов проводили с помощью морфометрического комплекса, в состав которого входили микроскоп Olympus CX-41, цифровой фотоаппарат Olympus SP 500UZ, персональный компьютер с использованием лицензионной компьютерной программы Morpholog. Полученные гистоморфометрические параметры проксимального метафизарного хряща плечевой кости подвергали статистической обработке в программе Statistica 5.11 [12]. Достоверными считали различия при уровне значимости $p < 0,05$.

Результаты. На 3-й день после окончания введения тартразина в дозировке 750 мг/кг общая ширина проксимального метафизарного хряща плечевой кости была меньше значений контрольной группы на 8,59 %; уменьшение происходило за счет равномерного сужения всех его зон: индифферентного, пролиферирующего и дефинитивного хряща на 6,11, 8,85 и 7,15 % соответственно, а зоны деструкции и остеогенеза на 11,55 и 9,92 % соответственно (по сравнению с данными контрольной группы).

При рассмотрении объемных компонентов зоны остеогенеза установлено, что содержание первичной спонгиозы снизилось на 8,45 %, количество клеток на поверхности трабекул – на 8,42 %, а содержание межклеточного вещества в метафизарном хряще по-

выросло на 7,85 % по сравнению с показателями контрольной группы.

Гистоморфометрическое исследование проксимального метафизарного хряща плечевой кости в последующие сроки периода реадaptации показало, что его общая ширина оставалась меньше параметров контрольной группы на 10, 15, 24 и 45-й дни эксперимента на 8,55, 6,81, 5,00 и 2,43 %, а ширина зоны пролиферирующего хряща – на 10,21, 8,28, 6,73 и 4,53 %. Ширина зон индифферентного хряща, деструкции и остеогенеза была меньше соответственно на 7,19, 7,58 и 3,35 %; 7,72, 7,50 и 4,94 %; 8,79, 5,17 и 5,32 % на 10, 15 и 25-е сут эксперимента, а зоны дефинитивного хряща – на 7,34 и 5,05 % на 10-е и 15-е сут.

В группе животных, получавших тартразин в дозировке 750 мг/кг, зарегистрировано постепенное восстановление объемных компонентов в метафизарном хряще плечевой кости в ходе периода реадaptации. Объемное содержание первичной спонгиозы в зоне остеогенеза было меньше аналогичных значений контрольной группы на 10, 15 и 24-й дни наблюдения соответственно на 6,54, 7,62 и 4,55 %, а количество клеток на поверхности костных трабекул – на 10,52, 7,62 и 5,83 %.

На 3-й день после окончания введения тартразина в дозировке 1500 мг/кг общая ширина проксимального метафизарного хряща плечевой кости была меньше значений контрольной группы на 11,52 %; уменьшение происходило за счет сужения всех его зон. Также в эти сроки выявлено уменьшение ширины зон индифферентного, пролиферирующего и дефинитивного хряща, деструкции и остеогенеза на 8,68, 12,19, 10,57, 13,62 и 11,91 % соответственно.

Содержание межклеточного вещества в метафизарном хряще плечевой кости возросло на 9,53 %, а содержание первичной спонгиозы и количество клеток на поверхности трабекул в зоне остеогенеза снижалось на 9,84 и 9,49 % на 3-и сут после окончания 60-дневного введения тартразина.

У животных 3-й группы общая ширина проксимального метафизарного хряща плечевой кости уменьшалась по сравнению с пара-

метрами контрольной группы на 10, 15, 24 и 45-й дни эксперимента на 10,17, 9,16, 6,52 и 2,56 %. В те же сроки ширина зоны пролиферирующего хряща была меньше на 10,39, 11,44, 7,79 и 3,76 %; индифферентного хряща – на 8,21, 8,65 и 3,82 %, дефинитивного хряща – на 9,83, 7,09 и 6,48 %, деструкции – на 9,79, 9,74 и 6,54 %, остеогенеза – на 9,67, 7,11 и 5,32 % на 10, 15 и 24-е сут (рис. 1).

Объемное содержание первичной спонгиозы в зоне остеогенеза на 10, 15 и 24-е сут уменьшилось по сравнению с группой без введения тартразина на 7,79, 8,65 и 5,71 %, количество клеток на поверхности трабекул – на 11,31, 8,10 и 6,42 %; на 10-е и 15-е сут объемное содержание межклеточного вещества в хряще увеличилось на 9,87 и 6,54 %.

Обсуждение. По данным El-Desoky et al. (2017), тартразин в тонкой кишке расщепляется под действием ферментов азоредуктаз кишечных микроорганизмов до ароматических аминов, вызывающих образование таких радикалов, как анион супероксид, перекись водорода, гидроксил радикал, иницирующих развитие оксидативного стресса [13]. Имеются сведения, что оксидативный стресс повышает риск развития остеоартроза из-за развития нестабильности генома, укорочения теломер хромосом, приводящих к старению хондроцитов суставного хряща [14]. Появление морфологических признаков старения в хондроцитах подтверждается повышением активности β -галактозидазы, усилением экспрессии p21 до уровней, сравнимых со стареющими клетками, TRF2, защищающего концы теломер, и SIRT1 и XRCC5, позволяющих клеткам справляться с неблагоприятными условиями роста [15].

По данным J.M. Lean et al. (2005) и В.М. Savasky et al. (2018), оксидативный стресс активирует дифференцировку предшественников остеоцитов в зрелые остеоциты и индуцирует апоптоз остеоцитов и стимулирует процессы резорбции кости [16, 17]. Одним из механизмов стимуляции дифференцировки остеоцитов является повышение экспрессии RANKL и снижение таковой остеопротегерина. Последний является рецептором для RANK, конкурируя с RANKL

[18]. Также в условиях оксидативного стресса остециты выделяют белок склеростин, который блокирует формирование кости остеобластами путем связывания с Wnt-коррецепторами и LPR 4, 5, 6 [19].

Видимо, по вышеописанным механизмам у половозрелых крыс в условиях эксперимента замедлялась пролиферация и дифференцировка хондроцитов во всех зонах метафизарного хряща и остеогенных клеток в зоне остеогенеза.

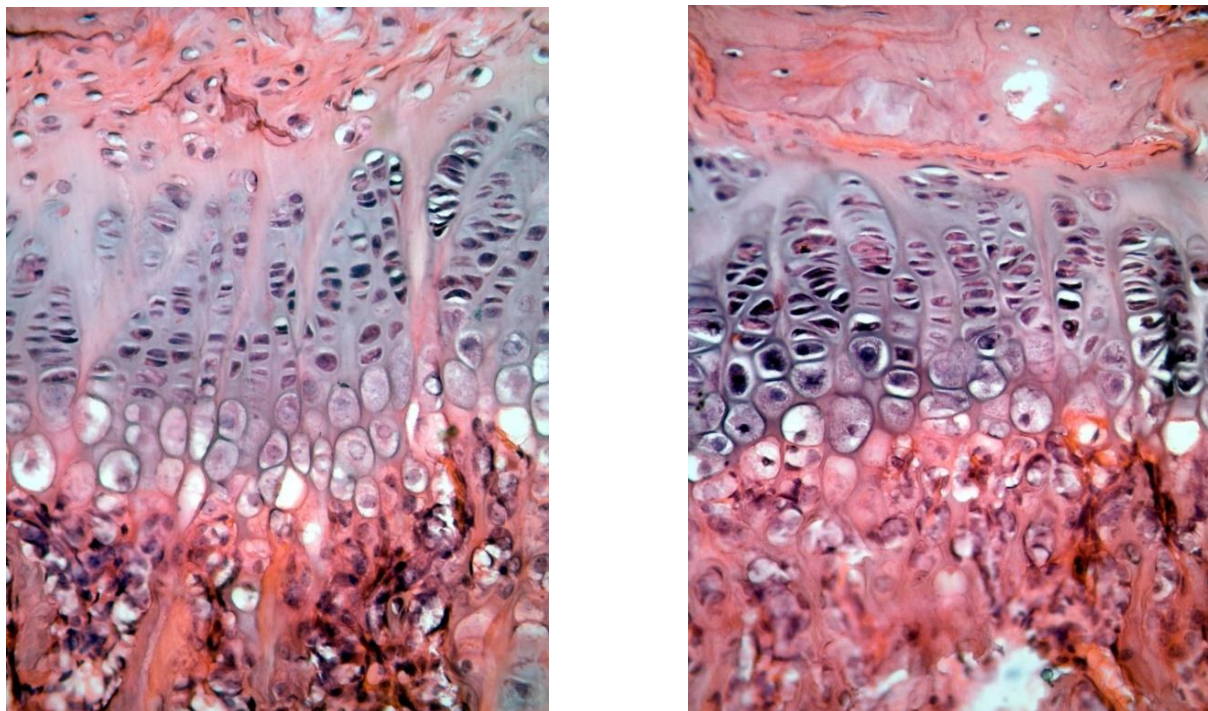


Рис. 1. Участок проксимального метафизарного хряща плечевой кости у животного контрольной группы (слева) и у крысы, получавшей тартразин в дозировке 1500 мг/кг массы тела (справа) (3-и сут эксперимента). Окраска гематоксилин-эозин. Ув. $\times 40$

Fig. 1. The section of proximal metaphyseal cartilage of humerus in a rat from the control group (left) and in a rat under tartrazine, 1500 mg/kg body weight (right) (3rd day of the experiment). Hematoxylin and eosin staining. Magnification $\times 40$

Выводы:

1. Выявленное по данным гистоморфометрического исследования сужение проксимального метафизарного хряща плечевой кости и составляющих его зон, а также изменения структурных компонентов зоны остеогенеза свидетельствуют о снижении костеобразовательного потенциала данного хряща у половозрелых крыс, вызванном 60-дневным введением тартразина.

2. Вышеуказанные изменения носят дозозависимый характер: изучаемые гистоморфометрические параметры проксимального метафизарного хряща плечевой кости изменялись более значительно и сохранялись дольше в ходе эксперимента у животных, получавших тартразин в дозе 1500 мг/кг массы тела.

Конфликт интересов. Авторы заявляют об отсутствии конфликта интересов.

Литература

1. Самусев П.П., Зубарева Е.В., Рудаскова Е.С. Возрастная морфология. Часть I: учебное пособие. Волгоград; 2012. 176.
2. Burdan F., Szumilo J., Korobowicz A., Farooque R., Patel S., Patel A., Dave A., Szumilo M., Solecki M., Klepacz R., Dudka J. Morphology and physiology of the epiphyseal growth plate. *Folia Histochem. Cytobiol.* 2009; 47 (1): 5–16.
3. Setiawati R., Rahardjo P. Bone Development and Growth. Osteogenesis and Bone Regeneration. URL: <https://www.intechopen.com/books/osteogenesis-and-bone-regeneration/bone-development-and-growth> (дата обращения: 11.11.2019). DOI: 10.5772/intechopen.82452.
4. Ковешников В.Г., Абакаров М.Х., Лузин В.И. Скелетные ткани: хрящевая ткань, костная ткань. Луганск: Издательство Луганского госмедуниверситета; 2000. 154.
5. Mirtz T.A., Chandler J.P., Eyers C.M. The Effects of Physical Activity on the Epiphyseal Growth Plates: A Review of the Literature on Normal Physiology and Clinical Implications. *Journal of Clinical Medicine Research.* 2011; 3 (1): 1–7.
6. Inetianbor J.E., Yakubu J.M., Ezeonu S.C. Effects of food additives and preservatives on man – a review. *Asian Journal of Science and Technology.* 2015; 6 (02): 1118–1135.
7. Ventura-Camargo Bruna de Campos, Marin-Morales Maria Aparecida. Azo Dyes: Characterization and Toxicity – A Review. *Textiles and Light Industrial Science and Technology (TLIST).* 2013; 2 (2): 85–103.
8. Западнюк И.П., Западнюк В.И., Захария Е.А., Западнюк Б.В. Лабораторные животные. Разведение, содержание, использование в эксперименте. 3-е изд., перераб. и доп. Киев; 1983. 383 с.
9. Рыболовлев Ю.Р., Рыболовлев П.С. Дозирование веществ для млекопитающих по константе биологической активности. *Доклады АН СССР.* 1979; 247 (6): 1513–1516.
10. European convention for the protection of vertebrate animals used for experimental and other scientific purpose: Council of Europe 18.03.1986. Strasbourg; 1986: 52.
11. Саркисов Д.С., Перов Д.С. Микроскопическая техника. Москва: Медицина; 1996. 544.
12. Реброва О.Ю. Статистический анализ медицинских данных. Применение пакета прикладных программ STATISTICA. М.: Медиа Сфера; 2002. 312.
13. El-Desoky G.E., Abdel-Ghaffar A., Al-Othman Z.A., Habila M.A. Curcumin protects against tartrazine-mediated oxidative stress and hepatotoxicity in male rats. *European Review for Medical and Pharmacological Sciences.* 2017; 21 (3): 635–645.
14. Yudoh K., Nguyen T., Nakamura H., Hongo-Masuko K., Kato T., Nishioka K. Potential involvement of oxidative stress in cartilage senescence and development of osteoarthritis: oxidative stress induces chondrocyte telomere instability and downregulation of chondrocyte function. *Arthritis Res. Ther.* 2005; 7 (2): R380–R391.
15. Brandl A., Hartmann A., Bechmann V., Graf B., Nerlich M., Angele P. Oxidative Stress Induces Senescence in Chondrocytes. *Journal of Orthopaedic Research.* 2011; 29 (7): 1114–1120.
16. Savasky B.M., Mascotti D.P., Patel N., Rodriguez-Collazo E. Nutritional and Pharmacological Effects on Oxidative Stress in Soft Tissue and Bone Remodeling. *Journal of Nutrition and Metabolism.* 2018; Article ID 4183407: 9.
17. Lean J.M., Jagger C.J., Kirstein B., Fuller K. Hydrogen peroxide is essential for estrogen deficiency bone loss and osteoclast formation. *Endocrinology.* 2005; 146 (2): 728–735.
18. Fontani F., Marcucci G., Iantomasi T., Brandi M.L. Glutathione, N-acetylcysteine and lipoic acid down-regulate starvation-induced apoptosis, RANKL/OPG ratio and sclerostin in osteocytes: involvement of JNK and ERK1/2 signalling. *Calcified Tissue International.* 2015; 96 (4): 335–346.
19. Kim J.H., Liu X., Wang J. Wnt signaling in bone formation and its therapeutic potential for bone diseases. *Therapeutic Advances in Musculoskeletal Disease.* 2013; 5 (1): 13–31.

Поступила в редакцию 22.10.2019; принята 25.11.2019.

Авторский коллектив

Лузин Владислав Игоревич – доктор медицинских наук, профессор, заведующий кафедрой анатомии человека, оперативной хирургии и топографической анатомии, ГУ ЛНР «Луганский государственный медицинский университет им. Святителя Луки». 91045, Украина, г. Луганск, кв. 50-летия Обороны Луганска, 1г; e-mail: vlad_luzin@i.ua, ORCID ID: <http://orcid.org/0000-0001-8983-2257>.

Фастова Ольга Николаевна – кандидат медицинских наук, доцент кафедры анатомии человека, оперативной хирургии и топографической анатомии, ГУ ЛНР «Луганский государственный медицинский университет им. Святителя Луки». 91045, Украина, г. Луганск, кв. 50-летия Оборона Луганска, 1г; ORCID ID: <http://orcid.org/0000-0002-0824-980X>.

Морозов Виталий Николаевич – кандидат медицинских наук, доцент кафедры анатомии и гистологии человека, ФГАОУ ВО «Белгородский государственный национальный исследовательский университет». 308015, Россия, г. Белгород, ул. Победы, 85; e-mail: morozov_v@bsu.edu.ru, ORCID ID: <http://orcid.org/0000-0002-1169-4285>.

Морозова Елена Николаевна – кандидат медицинских наук, доцент кафедры анатомии и гистологии человека Медицинского института ФГАОУ ВО «Белгородский государственный национальный исследовательский университет». 308015, Россия, г. Белгород, ул. Победы, 85; e-mail: morozova_en@bsu.edu.ru, ORCID ID: <http://orcid.org/0000-0002-6117-080X>.

Заболотная Светлана Владимировна – кандидат медицинских наук, доцент кафедры анатомии и гистологии человека, ФГАОУ ВО «Белгородский государственный национальный исследовательский университет». 308015, Россия, г. Белгород, ул. Победы, 85; e-mail: zabolotnaya@bsu.edu.ru, ORCID ID: <http://orcid.org/0000-0001-5515-972X>.

Образец цитирования

Лузин В.И., Фастова О.Н., Морозов В.Н., Морозова Е.Н., Заболотная С.В. Гистологическое строение проксимального метафизарного хряща плечевой кости у крыс после шестидесятидневного введения тартразина. Ульяновский медико-биологический журнал. 2020; 1: 150–157. DOI: 10.34014/2227-1848-2020-1-150-157.

HISTOLOGICAL STRUCTURE OF PROXIMAL METAPHYSEAL CARTILAGE OF HUMERUS IN RATS AFTER 60-DAY TARTRAZINE ADMINISTRATION

V.I. Luzin¹, O.N. Fastova¹, V.N. Morozov², E.N. Morozova², S.V. Zabolotnaya²

¹ St. Luke Lugansk State Medical University, Lugansk, Ukraine;

² National Research University “Belgorod State University”, Belgorod, Russia

The aim of the research is to study the histological structure of proximal metaphyseal cartilage of the humerus in adult rats after 60 days of tartrazine administration (750 mg/kg and 1500 mg/kg body weight).

Materials and Methods. The study was carried out on 90 white male rats, divided into 3 groups. In Group 1 (control), animals daily intragastrically received 1ml of 0.9 % isotonic sodium chloride solution for 60 days. Rats of Groups 2 and Group 3 received intragastrically 1ml of tartrazine solution (750 mg/kg and 1500 mg/kg body weight respectively) for 60 days. The readaptation period after the last tartrazine administration was 3, 10, 15, 24, or 45 days. The area of the proximal humerus metaphysis underwent treatment according to the standard histological protocol. The obtained sections were stained with hematoxylin-eosin and subjected to a subsequent histomorphometric study.

Results. On the 3rd day of the readaptation period, the total width of the proximal metaphyseal cartilage of the humerus in animals of Group 2, was by 8.59 % less than the values of the control group; the width of the indifferent, proliferating and definitive cartilage was by 6.11 %, 8.85 % and 7.15 % less; the width of the destruction zone was by 11.55 % less; and the width of the osteogenesis zone was by 9.92 % less. The content of primary spongiosis in the osteogenesis zone and the number of cells on the trabeculae surface were lower than the values of Group 1 by 8.45 % and 8.42 % respectively. During the readaptation period, the authors observed similar dynamics of changes in the histomorphometric parameters of the metaphyseal cartilage of the humerus with levelling by the 45th day of the experiment. In rats of Group 3, during the entire readaptation period, the histomorphometric parameters changed more significantly and their recovery to control values was slower than in animals of Group 2.

Conclusion. 60-day tartrazine administration to adult rats is accompanied by inhibition of the bone formation function of the proximal metaphyseal cartilage of the humerus. It is confirmed by a decrease in the width of all its zones and components of the osteogenesis zone. More pronounced in amplitude and duration changes in the parameters studied were recorded in animals treated with tartrazine, 1500 mg/kg body weight.

Keywords: humerus, metaphyseal cartilage, tartrazine, histomorphometry.

Conflict of interest. The authors declare no conflict of interest.

References

1. Samusev R.P., Zubareva E.V., Rudaskova E.S. *Vozrastnaya morfologiya. Chast' I: uchebnoe posobie* [Age morphology. Part I: Study guide]. Volgograd; 2012. 176 (in Russian).
2. Burdan F., Szumiło J., Korobowicz A., Farooque R., Patel S., Patel A., Dave A., Szumiło M., Solecki M., Klepacz R., Dudka J. Morphology and physiology of the epiphyseal growth plate. *Folia Histochem. Cytobiol.* 2009; 47 (1): 5–16.
3. Setiawati R., Rahardjo P. *Bone Development and Growth. Osteogenesis and Bone Regeneration.* Available at: <https://www.intechopen.com/books/osteogenesis-and-bone-regeneration/bone-development-and-growth> (accessed: 11.11.2019). DOI: 10.5772/intechopen.82452.
4. Koveshnikov V.G., Abakarov M.Kh., Luzin V.I. *Skeletnye tkani: khryashchevaya tkan', kostnaya tkan'* [Skeletal tissue: Cartilage, bone tissue]. Lugansk: Izdatel'stvo Luganskogo gosmeduniversiteta; 2000. 154 (in Russian).
5. Mirtz T.A., Chandler J.P., Eyers C.M. The Effects of Physical Activity on the Epiphyseal Growth Plates: A Review of the Literature on Normal Physiology and Clinical Implications. *Journal of Clinical Medicine Research.* 2011; 3 (1): 1–7.
6. Inetianbor J.E., Yakubu J.M., Ezeonu S.C. Effects of food additives and preservatives on man – a review. *Asian Journal of Science and Technology.* 2015; 6 (02): 1118–1135.
7. Ventura-Camargo Bruna de Campos, Marin-Morales Maria Aparecida. Azo Dyes: Characterization and Toxicity – A Review. *Textiles and Light Industrial Science and Technology (TLIST).* 2013; 2 (2): 85–103.
8. Zapadnjuk I.P., Zapadnjuk V.I., Zaharija E.A., Zapadnjuk B.V. *Laboratornye zhivotnye. Razvedenie, sodержanie i ispol'zovanie v jeksperimente* [Laboratory animal. Breeding, maintenance, and use in the experiment]. 3-e izdanie, pererabotannoe i dopolnennoe. Kiev; 1983. 383.
9. Rybolovlev Yu.R., Rybolovlev R.S. Dozirovanie veshchestv dlya mlekopitayushchikh po konstante biologicheskoy aktivnosti [Dosing of substances for mammals by biological activity constant]. *Doklady AN SSSR.* 1979; 247 (6): 1513–1516 (in Russian).
10. *European convention for the protection of vertebrate animals used for experimental and other scientific purpose: Council of Europe 18.03.1986.* Strasbourg; 1986: 52.
11. Sarkisov D.S., Perov D.S. *Mikroskopicheskaya tekhnika* [Microscopic technique]. Moscow: Meditsina; 1996. 544 (in Russian).
12. Rebrova O.Yu. *Statisticheskij analiz meditsinskikh dannykh. Primenenie paketa prikladnykh programm STATISTICA* [Statistical analysis of medical data. Application of STATISTICA software package]. Moscow: Media Sfera; 2002. 312.
13. El-Desoky G.E., Abdel-Ghaffar A., Al-Othman Z.A., Habila M.A. Curcumin protects against tartrazine-mediated oxidative stress and hepatotoxicity in male rats. *European Review for Medical and Pharmacological Sciences.* 2017; 21 (3): 635–645.
14. Yudoh K., Nguyen T., Nakamura H., Hongo-Masuko K., Kato T., Nishioka K. Potential involvement of oxidative stress in cartilage senescence and development of osteoarthritis: oxidative stress induces chondrocyte telomere instability and downregulation of chondrocyte function. *Arthritis Res. Ther.* 2005; 7 (2): R380–R391.
15. Brandl A., Hartmann A., Bechmann V., Graf B., Nerlich M., Angele P. Oxidative Stress Induces Senescence in Chondrocytes. *Journal of Orthopaedic Research.* 2011; 29 (7): 1114–1120.
16. Savasky B.M., Mascotti D.P., Patel N., Rodriguez-Collazo E. Nutritional and Pharmacological Effects on Oxidative Stress in Soft Tissue and Bone Remodeling. *Journal of Nutrition and Metabolism.* 2018; Article ID 4183407: 9.
17. Lean J.M., Jagger C.J., Kirstein B., Fuller K. Hydrogen peroxide is essential for estrogen deficiency bone loss and osteoclast formation. *Endocrinology.* 2005; 146 (2): 728–735.
18. Fontani F., Marcucci G., Iantomasi T., Brandi M.L. Glutathione, N-acetylcysteine and lipoic acid down-regulate starvation-induced apoptosis, RANKL/OPG ratio and sclerostin in osteocytes: involvement of JNK and ERK1/2 signalling. *Calcified Tissue International.* 2015; 96 (4): 335–346.
19. Kim J.H., Liu X., Wang J. Wnt signaling in bone formation and its therapeutic potential for bone diseases. *Therapeutic Advances in Musculoskeletal Disease.* 2013; 5 (1): 13–31.

Information about the authors

Luzin Vladislav Igorevich, Doctor of Sciences (Medicine), Professor, Head of the Chair of Human Anatomy, Operative Surgery and Topographical Anatomy, St. Luke Lugansk State Medical University. 91045, Ukraine, Lugansk, 50-letiya Oborony Luganska Street, 1g; e-mail: vlad_luzin@i.ua, ORCID ID: <http://orcid.org/0000-0001-8983-2257>.

Fastova Ol'ga Nikolaevna, Candidate of Sciences (Medicine), Associate Professor, Chair of Human Anatomy, Operative Surgery and Topographical Anatomy, St. Luke Lugansk State Medical University. 91045, Ukraine, Lugansk, 50-letiya Oborony Luganska Street, 1g; ORCID ID: <http://orcid.org/0000-0002-0824-980X>.

Morozov Vitaliy Nikolaevich, Candidate of Sciences (Medicine), Associate Professor, Chair of Human Anatomy and Histology, National Research University "Belgorod State University". 308015, Russia, Belgorod, Pobeda Street, 85; e-mail: morozov_v@bsu.edu.ru, ORCID ID: <http://orcid.org/0000-0002-1169-4285>.

Morozova Elena Nikolaevna, Candidate of Sciences (Medicine), Associate Professor, Chair of Human Anatomy and Histology, National Research University "Belgorod State University". 308015, Russia, Belgorod, Pobeda Street, 85; e-mail: morozova_en@bsu.edu.ru, ORCID ID: <http://orcid.org/0000-0002-6117-080X>.

Zabolotnaya Svetlana Vladimirovna, Candidate of Sciences (Medicine), Associate Professor, Chair of Human Anatomy and Histology, National Research University "Belgorod State University". 308015, Russia, Belgorod, Pobeda Street, 85; e-mail: zabolotnaya@bsu.edu.ru, ORCID ID: <http://orcid.org/0000-0001-5515-972X>.

For citation

Luzin V.I., Fastova O.N., Morozov V.N., Morozova E.N., Zabolotnaya S.V. Gistologicheskoe stroenie proksimal'nogo metafizarnogo khryashcha plechevoy kosti u krysa posle shestidesyatidnevnogo vvedeniya tartrazina [Histological structure of proximal metaphyseal cartilage of humerus in rats after 60-day tartrazine administration]. *Ulyanovsk Medico-Biological Journal*. 2020; 1: 150–157. DOI: 10.34014/2227-1848-2020-1-150-157 (in Russian).