

УДК 612.66:611.36:612.014.461+612.086  
DOI 10.34014/2227-1848-2022-3-120-128

## ВОЗРАСТНЫЕ ИЗМЕНЕНИЯ ГИДРАТАЦИИ И ГИСТОСТРУКТУРЫ ПЕЧЕНИ КРЫСЫ

А.А. Виноградов, Е.С. Симакова

ФГБОУ ВО «Рязанский государственный медицинский университет  
им. академика И.П. Павлова» Министерства здравоохранения РФ, г. Рязань, Россия

*Одна из гипотез старения основана на уменьшении процентного содержания воды в организме с возрастом. В большей степени потеря воды оказывает влияние на наиболее энергозависимые органы, в частности на печень, которая претерпевает ряд структурных изменений компенсаторно-приспособительного характера. Параметры возрастных изменений, изученные в настоящее время недостаточно полно, должны быть учтены при определении фактических трансформаций в органе при экспериментальных воздействиях.*

*Цель исследования – на крысах изучить изменение уровня общей воды и гистоструктуры печени в процессе 75-суточного наблюдения.*

*Материалы и методы. В течение 75 сут у молодых беспородных интактных крыс оценивалось изменение уровня общей воды в паренхиме печени. Гистоструктура печени изучалась на срезах, окрашенных гематоксилин-эозином и пикрофуксином по Ван Гизону.*

*Результаты. Установлено, что в течение 75 сут происходит снижение уровня общей воды в паренхиме печени крыс на  $0,54 \pm 0,042$  %. В процессе 75-суточного наблюдения в гистоструктуре печени видимых изменений не выявлено.*

*Выводы. В печени интактных животных в течение 75 сут происходит снижение уровня общей воды, которое не оказывает влияния на изменение гистоструктуры органа.*

**Ключевые слова:** крыса, возрастные изменения печени, уровень общей воды, гистоструктура.

**Введение.** В процессе жизни организм претерпевает целый ряд изменений. Это связано с тем, что с возрастом в органах и тканях постепенно уменьшается процентное содержание воды – на этом основана гипотеза старения человека [1]. Известно, что вода является универсальным биологическим растворителем и только в водной среде могут протекать все сложнейшие биохимические процессы в живом организме [2–4]. В первую очередь страдают системы и органы, являющиеся наиболее энергозависимыми, в частности печень [5, 6]. В отличие от других органов и систем печень является относительно медленно стареющим органом. Тем не менее с возрастом печень претерпевает ряд структурных изменений, часть которых носит компенсаторно-приспособительный характер. Уменьшается общее число гепатоцитов, а также масса печени [7, 8]. Этот факт должен учитываться при экспериментальных исследованиях на лабораторных животных, например на крысах. Продолжительность экспериментального

воздействия на животных чаще всего составляет 2–3 мес., что соответствует 5–8 годам жизни человека [9].

В связи с пандемией COVID-19 настоящее исследование является актуальным. У части пациентов, перенесших заболевание, диагностировали мультисистемное поражение, в т.ч. поражение печени [10–12]. И первоочередной задачей является физическая реабилитация таких пациентов [13–16]. Актуальность настоящей работы связана с планированием комплексного исследования, включающего изучение влияния физической нагрузки на печень. Но для определения фактических изменений, обусловленных экспериментальным воздействием, необходимо иметь данные, касающиеся возрастных изменений, в частности гистоструктуры и уровня гидратации печени. Однако эти данные в доступной литературе отсутствуют или представлены фрагментарно.

**Цель исследования.** На крысах изучить изменение уровня общей воды и гистоструктуры печени в процессе 75-суточного наблюдения.

**Материалы и методы.** Работа выполнена на материале, полученном от белых беспородных молодых (14–16 мес.) крыс-самцов массой 200–230 г. Исследование проведено в осенне-зимний период. Крысы содержались в условиях вивария на стандартном рационе. Содержание и обращение с животными в эксперименте (включая эвтаназию передозировкой золетила) осуществлялись в соответствии с принципами Европейской конвенции о защите позвоночных животных, используемых для экспериментальных и других научных целей [17], приказом Минздрава России от 01.04.2016 № 199н «Об утверждении правил надлежащей лабораторной практики», Санитарно-эпидемиологическими требованиями к устройству, оборудованию и содержанию экспериментально-биологических клиник (вивариев) (СП 2.2.1.3218–14). Животные содержались в стандартных клетках по 5 особей в каждой при температуре воздуха 20–22 °С и относительной влажности 40–60 %, при световом режиме 12:12 с включением света в 8:00, свободном доступе к корму ПК-120 (ООО «Лаборадокорм», Россия) и воде [18–20].

В печени животных уровень общей воды (УОВ, %) определялся по методике Ю.В. Исакова и М.В. Ромасенко [21] в первые сутки (исходный показатель), через 15, 30, 45, 60 и 75 сут. Из центральных и периферических участков печени вырезались кусочки размером 10×10 мм, взвешивались на торсионных весах до и после высушивания в термостате при температуре +55 °С до постоянного веса (сухого остатка). Уровень общей воды (%) определялся по формуле

$$\text{УОВ} = [(Б - А) \times 100] / Б,$$

где А и Б – вес кусочка соответственно после и до высушивания.

Рассчитывался усредненный показатель УОВ с учетом данных, определенных в центральных и периферических участках печени.

Часть препаратов печени фиксировалась в 10 % растворе формалина, приготовленном на фосфатном буфере с рН 7,2–7,4 и охлажденном до +4 °С. На следующий день материал перекладывался в свежеприготовленный 10 % раствор формалина и фиксировался до 20 сут. После окончания фиксации кусочки печени

промывались 24 ч в проточной воде, обезживались и заключались в парафиновые блоки по стандартной методике. Гистоструктура печени на срезах толщиной 15 и 20 мкм, окрашенных гематоксилин-эозином или пикрофуксином по Ван Гизону [22], изучалась под цифровым микроскопом DELTA optical (Китай) и фотодокументировалась.

Цифровые данные обрабатывались методами вариационной статистики с помощью программы StatSoft Statistica 13.0 (США, лицензия № AXA003J115213FAACD-X, Statsoft.ru) и Microsoft Excel for MAC ver. 16.24 (ID 02984-001-000001). Определялись средняя арифметическая выборки (M); ошибка средней арифметической выборки ( $\pm m$ ); вероятность ошибки (p); квартиль – отношение медианы к максимальному и минимальному показателям выборки ( $\delta$ ); достоверность различий по t-критерию Стьюдента. При распределении данных в независимых выборках статистическая значимость отличий от нормального показателя оценивалась  $U_{эмп.}$  по U-критерию Манна – Уитни при  $U_{кр}$  3-7. Коэффициент корреляции (R) определялся по Пирсону. Коэффициент корреляции менее 0,3 характеризовал слабую корреляционную зависимость изменений от возраста, 0,3–0,5 – умеренную, 0,5–0,7 – заметную, 0,7–0,9 – высокую, 0,9–1,0 – весьма высокую корреляционную зависимость.

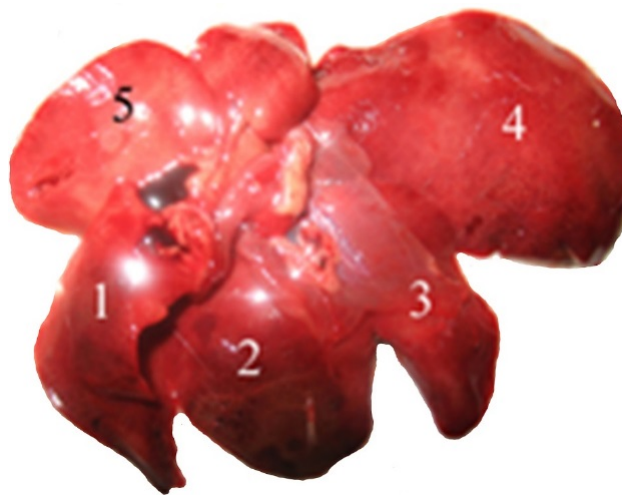**Результаты и обсуждение.** При макроскопических исследованиях было установлено, что нативная печень животных содержала от 4 до 5 долей светлого или темного красно-коричневого цвета. Доли имели острые края и гладкую, блестящую поверхность (рис. 1). На срезе паренхима печени была однородной и с умеренным кровенаполнением.

Микроскопическое исследование печени животных позволило выявить лишь небольшое количество соединительной ткани, которая образовывала прослойки вокруг печеночных долек. Соединительная ткань, окружающая глиссонову триаду (печеночный проток, вену и артерию), была толстая с рыхлой консистенцией. В камбиальной зоне печени – наружной и внутренней пограничных печеночных пластинках [23] – отсутствовали клетки с митотическим делением. Печеночная долька включала балки, глиссонову триаду, синусо-

идные капилляры и центральную вену (рис. 2).

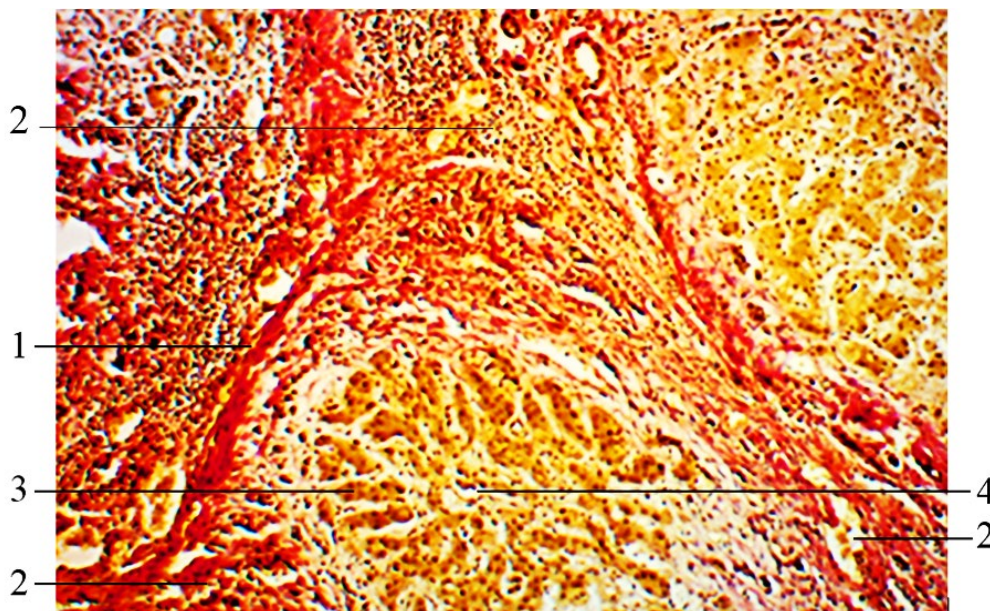
Печеночная балка построена двумя слоями гепатоцитов с находящимся между ними

желчным капилляром. Гепатоциты имели полигональную форму с четко выраженной границей эозинофильной цитоплазмы.



**Рис. 1.** Печень крысы. Установлено до 5 долей светлого или темного красно-коричневого цвета. Нативный препарат

**Fig. 1.** Rat liver. Five parts of light or dark red-brown color. Native drug



**Рис. 2.** Печеночная долька окружена прослойкой соединительной ткани 1, которая вокруг глиссоновой триады имеет толстую, рыхлую структуру 2. Печеночная долька сформирована печеночными балками 3, ориентированными радиально к центральной вене 4.

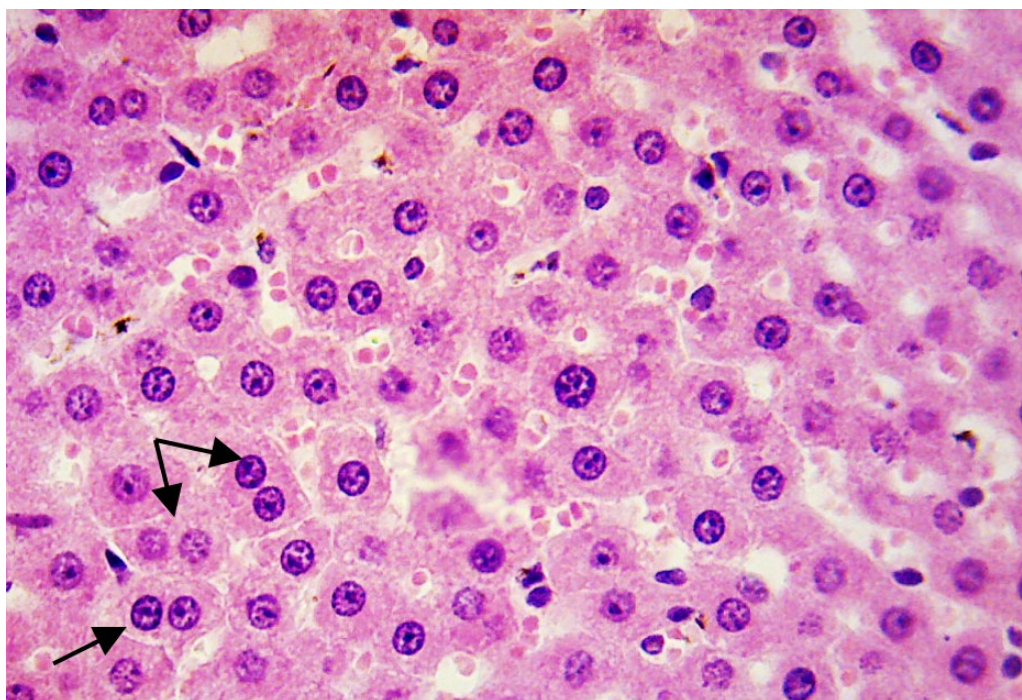
Окраска пикрофуксином по Ван Гизону. Ув. ×200

**Fig. 2.** The hepatic lobule surrounded by a connective tissue layer (1), with a thick, loose structure around the Glisson triad (2). The hepatic lobule made of hepatic beams (3), oriented radially to the central vein (4).

Van Gieson's picrofuchsin staining, ×200 magnification

В центре клетки находилось ядро, содержащее от 2 до 4 и более нуклеол (ядрышек), что свидетельствовало в пользу образования зрелых рибосом, которые способны осуществлять трансляцию – синтез клеточных белков.

Хроматин находился преимущественно в диффузном состоянии. В поле зрения микроскопа определялись единичные двуядерные гепатоциты, расположенные, как правило, около кровеносных сосудов (рис. 3).



**Рис. 3.** Гистоструктура печени крысы. В ядрах печеночных клеток хроматин находится преимущественно в диффузном состоянии, контрастируются от 2 до 4 нуклеол. В поле зрения микроскопа определяются единичные двуядерные гепатоциты (показаны стрелкой). Окраска гематоксилином и эозином. Ув.  $\times 400$

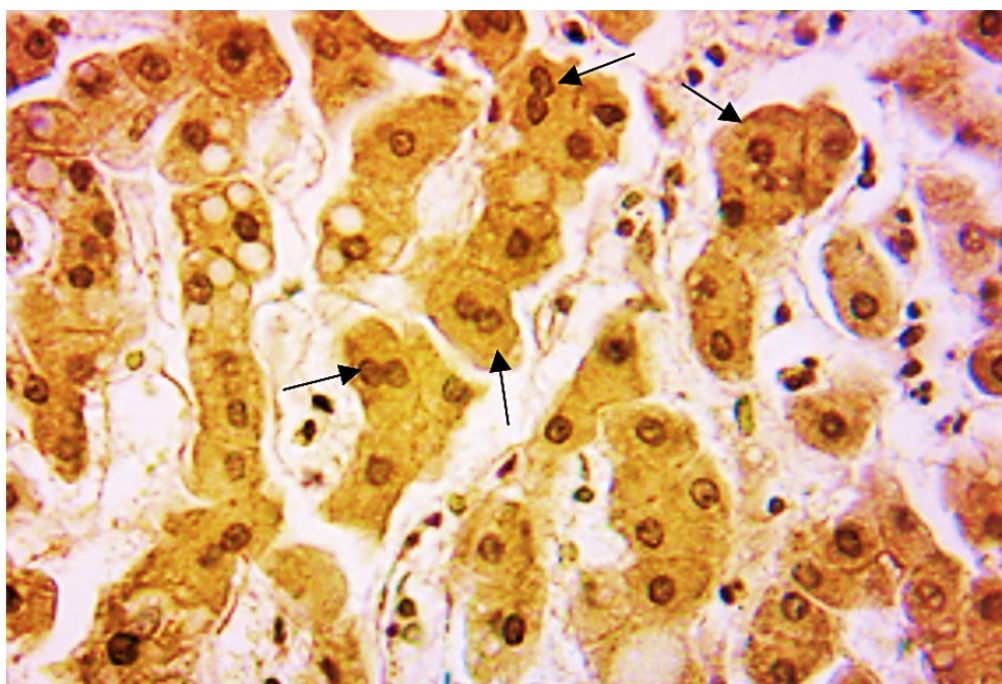
**Fig. 3.** Rat liver histostructure. In the hepatic cell nuclei, chromatin is predominantly in a diffuse state, 2-4 nucleoli are contrasted. Single binuclear hepatocytes are determined in the field of vision of the microscope (arrow). Hematoxylin and eosin staining,  $\times 400$  magnification

Макроскопические исследования, проведенные через 75 сут, видимых изменений печени не установили. На срезе паренхима печени была практически однородной с умеренно выраженным полнокровием. Гепатоциты имели четкие полигональные границы цитоплазмы. Хроматин в ядрах гепатоцитов находился в основном в диффузном состоянии. Количество нуклеол составляло 2–3. В поле зрения микроскопа увеличилось количество двуядерных гепатоцитов (рис. 4).

Исходный показатель УОВ, определенный в начале наблюдения, составлял  $78,75 \pm 0,096$  % ( $\delta=78,66/78,75/78,82$ ). Через 15 сут УОВ сни-

зился относительно исходного уровня на  $0,30 \pm 0,083$  % и составил  $78,51 \pm 0,024$  % ( $p=0,038$ ;  $\delta=78,49/78,50/78,53$ ;  $U_{эмп}=2,0$ ;  $R=0,863$ ). На 30-е сут УОВ снизился на  $0,48 \pm 0,066$  % до  $78,38 \pm 0,076$  % ( $p=0,014$ ;  $\delta=78,31/78,32/78,42$ ;  $U_{эмп}=0$ ;  $R=0,718$ ); на 45-е сут – на  $0,50 \pm 0,058$  % до  $78,36 \pm 0,098$  % ( $p=0,019$ ;  $\delta=78,26/78,328/78,41$ ;  $U_{эмп}=1,0$ ;  $R=0,837$ ), на 60-е сут – на  $0,52 \pm 0,062$  % до  $78,34 \pm 0,093$  % ( $p=0,013$ ;  $\delta=78,24/78,30/78,41$ ;  $U_{эмп}=0$ ;  $R=0,837$ ), на 75-е сут – на  $0,54 \pm 0,042$  % до  $78,33 \pm 0,061$  % ( $p=0,005$ ;  $\delta=78,25/78,33/78,38$ ;  $U_{эмп}=0$ ;  $R=0,963$ ).





**Рис. 4.** Печень крысы через 75 сут после начала наблюдения. На фоне умеренно выраженного полнокровия – увеличенное количество двуядерных гепатоцитов (показаны стрелкой). Окраска пикрофуксином по Ван Гизону. Ув.  $\times 400$

**Fig. 4.** Rat liver, 75 days after the start of observation. An increased number of binuclear hepatocytes is observed against the background of mild hyperemia (arrow). Van Gieson's picrofuchsin staining,  $\times 400$  magnification

**Заключение.** Возраст крыс в начале эксперимента при экстраполяции на человека составлял 35–40 лет, а после 75-суточного наблюдения – 40–50 лет. Это второй период зрелого возраста (36–60 лет для мужчин и 36–55 лет для женщин) [24]. В этом возрасте причиной полисистемных заболеваний являются происходящие в организме человека постепенно нарастающие сдвиги в структуре тканей и функциях органов с нарушением клеточной энергетики. Эти изменения особенно выражены в наиболее энергозависимых органах, в частности в печени [7]. В проведенном исследовании в процессе 75-суточного наблюдения за животными видимых макроструктурных трансформаций в печени выявлено не

было. Однако на фоне однородной макроструктуры определено умеренно выраженное полнокровие. Гистоструктурные исследования грубых изменений также не выявили. Гепатоциты сохраняли четкость границ цитоплазмы. Увеличилось количество клеток, содержащих 2–3 нуклеолы. Количество гепатоцитов с двумя ядрами повысилось, особенно около кровеносных сосудов, что является одним из признаков старения печени [25]. Таким образом, в процессе 75-суточного наблюдения было установлено, что в печени животных с возрастом происходит снижение уровня общей воды на  $0,54 \pm 0,042$  %, которое не вызывает видимых изменений в гистоструктуре печени.

**Конфликт интересов.** Авторы заявляют об отсутствии конфликта интересов.

#### Литература

1. Ишиманов М.Ю., Сертакова А.В., Соловьев А.М., Федяшина Н.А., Щербакова Е.В. 250 показателей здоровья: справочник. М.: Научная книга; 2017. 602.
2. Копылова В.Д., Веницианов Е.В. Вода в природе, значение и свойства. Сорбционные и хроматографические процессы. 2012; 12 (5): 828–838.

3. Батырханова Н.М., Прмагамбетов Г.К., Иманбекова К.Б., Тлеубаев С.С., Чурсин В.В., ред. Физиология и нарушения водно-солевого обмена: методические материалы к практическим и семинарским занятиям. Алматы: КазМУНО (АГИУВ); 2011. 44.
4. Ермолаева Е.Л., Грибина Г.А. О значении воды для человека. Международный студенческий научный вестник. 2018; 6. URL: <https://eduherald.ru/ru/article/view?id=19387> (дата обращения: 10.05.2022).
5. Калинин А.Л. Морфологические и патофизиологические особенности печени у пожилых пациентов. Проблемы здоровья и экологии. 2016; 1: 13–17.
6. Коломойцев А.К., Кузьмин А.С., Литвиненко В.А., Нежебовская А.С., Тушинский А.А. Возрастные изменения в печени. Фундаментальные аспекты психического здоровья. 2018; 4: 9–10.
7. Радченко В.Г., Селиверстов П.В. Возрастные изменения печени. Вестник Северо-Западного государственного медицинского университета им. И.И. Мечникова. 2017; 9 (1): 110–116.
8. Цай Г.Е., Копосова С.А., Беганская Н.С. Возрастные изменения печени человека. Морфология. 2008; 133 (2): 147–148.
9. Котеров А.Н., Ушенкова Л.Н., Зубенкова Э.С., Вайнсон А.А., Бирюков А.П. Соотношение возрастов основных лабораторных животных (мышей, крыс, хомячков и собак) и человека: актуальность для проблемы возрастной радиочувствительности и анализ опубликованных данных. Медицинская радиология и радиационная безопасность. 2018; 63 (1): 5–27. DOI: 10.12737/article\_5a82e4a3908213.56647014.
10. Кравчук Ю.А. Особенности ведения пациентов с заболеваниями печени в условиях пандемии COVID-19. Известия Российской Военно-медицинской академии. 2021; 40 (3): 57–62. DOI: [org/10.17816/rmmar76270](https://doi.org/10.17816/rmmar76270).
11. Никитин И.Г., Ильченко Л.Ю., Федоров И.Г., Тополян Г.Г. Поражение печени при COVID-19: два клинических наблюдения. Альманах клинической медицины. 2020; 48 (6): 412–421. DOI: 10.18786/2072-0505-2020-48-053.
12. Xu L., Liu J., Lu M., Zheng X. Liver injury during highly pathogenic human coronavirus infections. Liver Int. 2020; 40 (5): 998–1004. DOI: 10.1111/liv.14435.
13. Бубнова М.Г., Персиянова-Дуброва А.Л., Лямина Н.П. Реабилитация после новой коронавирусной инфекции (COVID-19): принципы и подход. CardioСоматика. 2019; 11 (4): 6–14. DOI: 10.26442/222117185.4.200570.
14. Тришкин Д.В., Крюков Е.В., Фролов Д.В., Зайцев А.А. Костюченко О.М., Геворкян А.Р. Физическая реабилитация пациентов с новой коронавирусной инфекцией SARS-CoV-2 (COVID-19) в стационаре. Военно-медицинский журнал. 2020; 341 (9): 13–19.
15. Фролов Д.В., Крюков Е.В., Светлицкая М.В., Костюченко О.М., Зайцев А.А., Чернов С.А., Чернецов В.А. Физическая реабилитация пациентов с новой коронавирусной инфекцией COVID-19 в военном стационаре с использованием телекоммуникационных технологий. Физиотерапия, бальнеология и реабилитация. 2020; 19 (4): 266–274. DOI: 10.17816/1681-3456-2020-19-4-10.
16. Guan W.J., Ni Z.Y., Hu Y., Liang W.H., Ou C.O., He J.X., Liu L., Shan H., Lei C.L., Hui D.S.C., Du B. China Medical Treatment Expert Group for Covid-19. Clinical Characteristics of Coronavirus disease 2019 in China. N. Engl. J. Med. 2020; 382 (18): 1708–1720. DOI: 10.1056/NEJMoa2002032.
17. European convention for the protection of vertebral animals used for experimental and other scientific purpose: Council of Europe. 18.03.1986. Strasbourg; 1986. 52.
18. Иванов Д.Г., Александровская Н.В., Афонькина Е.А., Ерошкин П.В., Семенов А.Н., Бусыгин Д.В. Адаптационные изменения у крыс при ежедневном выполнении физической нагрузки в методике «Бег на тредбане». Биомедицина. 2017; 2: 4–22.
19. Липатов В.А., Крюков А.А., Северинов Д.А., Саакян А.Р. Этические и правовые аспекты проведения экспериментальных биомедицинских исследований in vivo. Ч. 1. Российский медико-биологический вестник им. академика И.П. Павлова. 2019; 27 (1): 80–92. DOI: 10.23888/PAVLOVJ201927180-92.
20. Липатов В.А., Крюков А.А., Северинов Д.А., Саакян А.Р. Этические и правовые аспекты проведения экспериментальных биомедицинских исследований in vivo. Ч. 2. Российский медико-биологический вестник им. академика И.П. Павлова. 2019; 27 (2): 245–257. DOI: 10.23888/PAVLOVJ2019272245-257.

21. *Исаков Ю.В., Ромасенко М.В.* Влияние гипербарической оксигенации на содержание общей воды в мозговой ткани при экспериментальном травматическом отеке мозга. Вопросы нейрохирургии. 1986; 1: 25–27.
22. *Ромейс Б.* Гистологическая техника. М.: Иностранная литература; 1953. 718.
23. *Лебедева Е.И.* Сравнительная морфофункциональная характеристика печени белой крысы и человека в норме и при токсическом поражении: автореф. дис. ... канд. биол. наук. Минск; 2016. 27.
24. *Антонова В.А.* Возрастная анатомия и физиология. М.: Высшее образование; 2006. 192.
25. *Блинкова Н.Б., Сазонов С.В., Леонтьев С.Л.* Полиплоидия гепатоцитов в регенерации печени при хроническом гепатите у пациентов из разных возрастных групп. Екатеринбург: Юника; 2017. 106.

*Поступила в редакцию 25.05.2022; принята 12.07.2022.*

#### Авторский коллектив

**Виноградов Александр Анатольевич** – доктор медицинских наук, профессор, профессор кафедры анатомии, ФГБОУ ВО «Рязанский государственный медицинский университет им. академика И.П. Павлова» Минздрава России. 390026, Россия, г. Рязань, ул. Высоковольная, 9; e-mail: alexanvin@yandex.ru, ORCID ID: <https://orcid.org/0000-0003-0441-7121>.

**Симакова Евгения Сергеевна** – аспирант кафедры физиологии, ФГБОУ ВО «Рязанский государственный медицинский университет им. академика И.П. Павлова» Минздрава России. 390026, Россия, г. Рязань, ул. Высоковольная, 9; e-mail: simakovryazan@gmail.com, ORCID ID: <https://orcid.org/0000-0001-8728-6395>.

#### Образец цитирования

*Виноградов А.А., Симакова Е.С.* Возрастные изменения гидратации и гистоструктуры печени крысы. Ульяновский медико-биологический журнал. 2022; 3: 120–128. DOI: 10.34014/2227-1848-2022-3-120-128.

## AGE-RELATED CHANGES IN RAT LIVER HYDRATION AND HISTOSTRUCTURE

**A.A. Vinogradov, E.S. Simakova**

Ryazan State Medical University named after academician I.P. Pavlov,  
Ministry of Health of the Russian Federation, Ryazan, Russia

*One of the aging hypotheses is based on the fact that the percentage of water in the human body decreases with age. To a greater extent, the loss of water affects the most energy-dependent organs, such as liver, which undergoes a number of structural compensatory-adaptive changes. The parameters of age-related changes are currently understudied. However, they should be taken into account when determining the actual organ transformations in experiments.*

*The purpose of the study was to examine the change in the level of total water and liver histostructure in rats during a 75-day observation.*

*Materials and Methods. The changes in the level of total water in the liver parenchyma were assessed in young outbred intact rats during 75-day observation. The authors examined liver histostructure on sections stained with hematoxylin-eosin and picrofuchsin (Van Gieson's stain).*

*Results. A decrease in the level of total water in the rat liver parenchyma by  $0.54 \pm 0.042$  % was observed during a 75-day observation. At the same time, no visible changes were detected in the liver histostructure.*

*Conclusion. During the trial a decrease in the level of total water in the liver of intact animals was observed. It did not affect the change in liver histostructure.*

**Key words:** rat, age-related liver changes, total water level, histostructure.

**Conflict of interests.** The authors declare no conflict of interest.

## References

1. Ishmanov M.Yu., Sertakova A.V., Solov'ev A.M., Fedyashina N.A., Shcherbakova E.V. *250 pokazateley zdorov'ya: spravochnik* [250 health indicators: Manual]. Moscow: Nauchnaya kniga; 2017. 602 (in Russian).
2. Kopylova V.D., Venitsianov E.V. Voda v prirode, znachenie i svoystva [Water in nature, value and property]. *Sorbtsionnye i khromatograficheskie protsessy*. 2012; 12 (5): 828–838 (in Russian).
3. Batyrkhanova N.M., Prmagambetov G.K., Imanbekova K.B., Tleubaev S.S., Chursin V.V. *Fiziologiya i narusheniya vodno-solevogo obmena: metodicheskie materialy k prakticheskim i seminarским zanyatiyam* [Physiology and water-salt metabolism disorders: Teaching resources for tutorials]. Almaty: KazMUNO (AGIUV); 2011. 44 (in Russian).
4. Ermolaeva E.L., Gribina G.A. *O znachenii vody dlya cheloveka. Mezhdunarodnyy studencheskiy nauchnyy vestnik* [On the importance of water for humans]. 2018; 6. Available at: <https://eduherald.ru/ru/article/view?id=19387> (accessed: May 10, 2022) (in Russian).
5. Kalinin A.L. Morfologicheskie i patofiziologicheskie osobennosti pecheni u pozhilykh patsientov [Morphological and pathophysiological characteristics of the liver in elderly patients]. *Problemy zdorov'ya i ekologii*. 2016; 1: 13–17 (in Russian).
6. Kolomoitsev A.K., Kuz'min A.S., Litvinenko V.A., Nezhebovskaya A.S., Tushinskiy A.A. Vozrastnye izmeneniya v pecheni [Age-related liver changes]. *Fundamental'nye aspekty psikhicheskogo zdorov'ya*. 2018; 4: 9–10 (in Russian).
7. Radchenko V.G., Seliverstov P.V. Vozrastnye izmeneniya pecheni [Age-related liver changes]. *Vestnik Severo-Zapadnogo gosudarstvennogo meditsinskogo universiteta im. I.I. Mechnikova*. 2017; 9 (1): 110–116 (in Russian).
8. Tsay G.E., Koposova S.A., Beganskaya N.S. Vozrastnye izmeneniya pecheni cheloveka [Age-related changes in human liver]. *Morfologiya*. 2008; 133 (2): 147–148 (in Russian).
9. Koterov A.N., Ushenkova L.N., Zubenkova E.S., Vaynson A.A., Biryukov A.P. Sootnoshenie vozrastov osnovnykh laboratornykh zhivotnykh (myshey, krysa, khomyachkov i sobak) i cheloveka: aktual'nost' dlya problemy vozrastnoy radiochuvstvitel'nosti i analiz opublikovannykh dannykh [The relationship between the age of the main laboratory animals (mice, rats, hamsters and dogs) and the age of humans: Relevance to the age-related radiosensitivity problem and analysis of the published data]. *Meditsinskaya radiologiya i radiatsionnaya bezopasnost'*. 2018; 63 (1): 5–27. DOI: 10.12737/article\_5a82e4a3908213.56647014 (in Russian).
10. Kravchuk Yu.A. Osobennosti vedeniya patsientov s zabolevaniyami pecheni v usloviyakh pandemii COVID-19 [Features of management of patients with liver diseases in the conditions of the COVID-19 pandemic]. *Izvestiya Rossiyskoy VoЕННО-meditsinskoy akademii*. 2021; 40 (3): 57–62. DOI: org/10.17816/rmmar76270 (in Russian).
11. Nikitin I.G., Il'chenko L.Yu., Fedorov I.G., Topolyan G.G. Porazhenie pecheni pri COVID-19: dva klinicheskikh nablyudeniya [Liver injury in COVID-19: two clinical cases]. *Al'manakh klinicheskoy meditsiny*. 2020; 48 (6): 412–421. DOI: 10.18786/2072-0505-2020-48-053 (in Russian).
12. Xu L., Liu J., Lu M., Zheng X. Liver injury during highly pathogenic human coronavirus infections. *Liver Int*. 2020; 40 (5): 998–1004. DOI: 10.1111/liv.14435.
13. Bubnova M.G., Persyanova-Dubrova A.L., Lyamina N.P. Reabilitatsiya posle novoy koronavirusnoy infektsii (COVID-19): printsipy i podkhod [Rehabilitation after new coronavirus infection (COVID-19): principles and approaches]. *CardioComatika*. 2019; 11 (4): 6–14. DOI: 10.26442/222117185.4.200570 (in Russian).
14. Trishkin D.V., Kryukov E.V., Frolov D.V., Zaytsev A.A., Kostyuchenko O.M., Gevorkyan A.R. Fizi-cheskaya reabilitatsiya patsientov s novoy koronavirusnoy infektsiey SARS-CoV-2 (COVID-19) v stacionare [Physical rehabilitation of patients with a new coronavirus infection SARS-CoV-2 (COVID-19) in a hospital]. *VoЕННО-meditsinskiy zhurnal*. 2020; 341 (9): 13–19 (in Russian).
15. Frolov D.V., Kryukov E.V., Svetlitskaya M.V., Kostyuchenko O.M., Zaytsev A.A., Chernov S.A., Chernetsov V.A. Fizi-cheskaya reabilitatsiya patsientov s novoy koronavirusnoy infektsiey COVID-19 v voennom stacionare s ispol'zovaniem telekommunikatsionnykh tekhnologiy [Physical rehabilitation of patients with a new coronavirus infection COVID-19 in a military hospital using telecommunication technologies]. *Fizioterapiya, bal'neologiya i reabilitatsiya*. 2020; 19 (4): 266–274. DOI: 10.17816/1681-3456-2020-19-4-10 (in Russian).



16. Guan W.J., Ni Z.Y., Hu Y., Liang W.H., Ou C.O., He J.X., Liu L., Shan H., Lei C.L., Hui D.S.C., Du B. China Medical Treatment Expert Group for Covid-19. Clinical Characteristics of Coronavirus disease 2019 in China. *N. Engl. J. Med.* 2020; 382 (18): 1708–1720. DOI: 10.1056/NEJMoa2002032.
17. *European convention for the protection of vertebral animals used for experimental and other scientific purpose: Council of Europe.* 18.03.1986. Strasbourg; 1986. 52.
18. Ivanov D.G., Aleksandrovskaia N.V., Afon'kina E.A., Eroshkin P.V., Semenov A.N., Busygin D.V. Adaptatsionnye izmeneniya u kryss pri ezhdnevnom vypolnenii fizicheskoy nagruzki v metodike «Beg na tredbane» [Adaptive changes in rats under everyday physical load in “The run on treadmill” method]. *Biomeditsina.* 2017; 2: 4–22 (in Russian).
19. Lipatov V.A., Kryukov A.A., Severinov D.A., Saakyan A.R. Eticheskie i pravovye aspekty provedeniya eksperimental'nykh biomeditsinskikh issledovaniy in vivo. Ch. 1 [Ethical and legal aspects of in vivo experimental biomedical research. Part 1]. *Rossiyskiy mediko-biologicheskii vestnik imeni akademika I.P. Pavlova.* 2019; 27 (1): 80–92. DOI: 10.23888/PAVLOVJ201927180-92 (in Russian).
20. Lipatov V.A., Kryukov A.A., Severinov D.A., Saakyan A.R. Eticheskie i pravovye aspekty provedeniya eksperimental'nykh biomeditsinskikh issledovaniy in vivo. Ch. 2 [Ethical and legal aspects of in vivo experimental biomedical research. Part 2]. *Rossiyskiy mediko-biologicheskii vestnik imeni akademika I.P. Pavlova.* 2019; 27 (2): 245–257. DOI: 10.23888/PAVLOV J2019272245-257 (in Russian).
21. Isakov Yu.V., Romasenko M.V. Vliyanie giperbaricheskoy oksigenatsii na sodержanie obshchey vody v mozgovoy tkani pri eksperimental'nom travmaticheskom oteke mozga [Influence of hyperbaric oxygenation on the content of total water in the brain tissue in experimental traumatic cerebral edema]. *Voprosy neyrokhirurgii.* 1986; 1: 25–27 (in Russian).
22. Romeys B. *Gistologicheskaya tekhnika* [Histological technique] Moscow: Inostrannaya literatura; 1953. 718 (in Russian).
23. Lebedeva E.I. *Sravnitel'naya morfofunktsional'naya kharakteristika pecheni beloy kryssy i cheloveka v norme i pri toksicheskom porazhenii* [Comparative morphofunctional characteristics of the liver in white rats and humans in norm and under toxic damage]: avtoref. dis. ... kand. biol. nauk. Minsk; 2016. 27 (in Russian).
24. Antonova V.A. *Vozrastnaya anatomiya i fiziologiya* [Age anatomy and physiology]. Moscow: Vysshee obrazovanie; 2006. 192 (in Russian).
25. Blinkova N.B., Sazonov S.V., Leont'ev S.L. *Poliploidiya gepatotsitov v regeneratsii pecheni pri khronicheskom gepatite u patsientov iz raznykh vozrastnykh grupp* [Hepatocyte polyploidy in liver regeneration in patients with chronic hepatitis (different age groups)]. Ekaterinburg: Yunika; 2017. 106 (in Russian).

Received 25 May 2022; accepted 12 July 2022.

### Information about the authors

**Vinogradov Aleksandr Anatol'evich**, Doctor of Sciences (Medicine), Professor, Chair of Anatomy, Ryazan State Medical University named after academician I.P. Pavlov, Ministry of Health of the Russian Federation. 390026, Russia, Ryazan, Vysokovol'tnaya St., 9; e-mail: alexanvin@yandex.ru, ORCID ID: <https://orcid.org/0000-0003-0441-7121>.

**Simakova Evgeniya Sergeevna**, Post-graduate Student, Chair of Physiology, Ryazan State Medical University named after academician I.P. Pavlov, Ministry of Health of the Russian Federation. 390026, Russia, Ryazan, Vysokovol'tnaya St., 9; e-mail: simakovryazan@gmail.com, ORCID ID: <https://orcid.org/0000-0001-8728-6395>.

### For citation

Vinogradov A.A., Simakova E.S. Vozrastnye izmeneniya gidratatsii i gistostrukturnykh pecheni kryssy [Age-related changes in rat liver hydration and histostucture]. *Ulyanovskiy mediko-biologicheskii zhurnal.* 2022; 3: 120–128. DOI: 10.34014/2227-1848-2022-3-120-128 (in Russian).